DOI 10.29254/2523-4110-2025-4-179/addition-22-25
УДК 611.631:612.13]-092.9

Герасимюк І. Є.

СТРУКТУРНІ ОСНОВИ РЕГУЛЮВАННЯ КРОВОТОКУ В ЯЄЧКАХ БІЛИХ ЩУРІВ

Тернопільський національний медичний університет імені І.Я. Горбачевського МОЗ України (м. Тернопіль, Україна)

Анотація. *Існує механізм ауторегуляції кровотоку. Його основу складає підвищення тонусу артерій за рахунок скорочення їх м'язового шару при збільшенні артеріального тиску і послабленні тонусу при зниженні артеріального тиску. Вказані судинні реакції не є єдиними. Артеріальним судинам притаманний ще ряд інших структур, які активно можуть впливати на інтенсивність органного кровотоку. До них можна віднести також наявність гладком'язових сфінктерів у гирлах відгалуження бокових гілок і сполучнотканинних муфт у зовнішніх оболонках судин з боковими відгалуженнями, що фіксують адвентицію до сполучнотканинної строми органу. Вказані структури є генетично детермінованими. Вони зустрічаються і у інтактних тварин без ознак розладів гемодинаміки. Разом з тим, ступінь вираженості і частота виявлення даних структур безпосередньо залежить від інтенсивності гемодинамічного навантаження, що підтверджується результатами експерименту з моделюванням звуження сім'яного канатику.*

Ключові слова: *яєчка, артерії, сфінктери, адвентиція, стеноз.*

Abstract. *There is a mechanism of autoregulation of blood flow. It is based on an increase in the tone of the arteries due to the contraction of their muscle layer when blood pressure increases and a weakening of the tone when blood pressure decreases. These vascular reactions are not the only ones. Arterial vessels are characterized by a number of other structures that can actively influence the intensity of organ blood flow. These include the presence of smooth muscle sphincters at the mouths of the branching of the side branches and connective tissue couplings in the outer membranes of vessels with side branches that fix the adventitia to the connective tissue stroma of the organ. These structures are genetically determined. They are also found in intact animals without signs of hemodynamic disorders. However, the degree of severity and frequency of detection of these structures directly depends on the intensity of the hemodynamic load, which is confirmed by the results of an experiment with modeling the narrowing of the spermatic cord.*

Key words: *testicles, arteries, sphincters, adventitia, stenosis.*

Зв'язок публікації з плановими науково-дослідними роботами.

Публікація є фрагментом планової науково-дослідної роботи кафедри анатомії людини ДНВЗ «Тернопільський державний медичний університет імені І.Я. Горбачевського МОЗ України» – «Морфофункціональні зміни в тканинах і залозах органів травного тракту, а також в залозистих органах іншої локалізації при моделюванні патологічних процесів», номер державної реєстрації 0115U001159.

Вступ.

Основною функцією артеріального відділу кровоносного русла є забезпечення постійного адекватного до потреб організму кровотоку в органах і тканинах за різних функціональних станів організму. Зокрема це стосується різної інтенсивності фізичних та навантажень і навіть зміни положення тіла, які можуть супроводжуватися відчутним діапазоном коливань артеріального тиску, що можуть призвести до розвитку різних судинних ускладнень. За фізіологічних умов виникненню таких ускладнень запобігає наявність механізму ауторегуляції кровотоку. Основу цього складає підвищення тонусу артерій за рахунок скорочення їх м'язового шару при збільшенні артеріального тиску і послабленні тонусу судин з розширенням їх просвіту при зниженні артеріального тиску, тобто відомий ефект Остроумова-Бейліса. Початок дії компенсаторних механізмів при зниженні перфузії головного мозку на початкових етапах відбувається також за рахунок включення колатерального кровообігу [1-6].

Але вказані судинні реакції не є єдиними. Артеріальним судинам притаманний ще ряд інших структур, які активно можуть впливати на інтенсивність органного кровотоку. Зокрема, в сучасній науковій літературі описані артерії дрібного калібру з особливо потовщеними стінками і звуженим просвітом, тобто артерії «замикаючого» типу. У таких артеріях досить чітко виражений внутрішній шар поздовжньо орієнтованих гладком'язових клітин і менш виражений зовнішній шар з циркулярною орієнтацією. Інколи у них просвіт зовсім не визначається. Наявність таких артерій надає кровоносному руслу здатності реагувати у широкому діапазоні в плані перерозподілу і забезпечення активності кровотоку залежно від інтенсивності фізичного навантаження. В експерименті на щурах вивчено також стан ряду адаптаційних структур судин печінки і нирок до яких відносять субадвентиційні пучки гладкої мускулатури, субінтимальні гладком'язові подушки, а також м'язово-еластичні сфінктери в гирлах бокових відгалужень артерій [7, 8].

Мета дослідження.

Встановити наявність і характер адаптаційних структур в артеріальному руслі яєчок білих щурів.

Об'єкт і методи дослідження.

Експерименти проведено на 18 білих лабораторних безпородних статевозрілих щурах-самцях масою 180-200 г, і віком 3 місяці. Всі тварини були розділені на 2 групи: контрольна (9 тварин) і експериментальна (9 тварин). У другій групі моделювали розлади кровообігу шляхом звуження сім'ного канатика за

оригінальним способом [9]. Тривалість спостереження складала 28 діб. Виведення тварин з експерименту здійснювали шляхом декапітації під інтраперитонеальним тіопенталовим наркозом у дозі 1,5 мл/кг маси тіла з використанням «Тіопентал-КМП» у стандартному розведенні. Для гістологічного дослідження шматочки тканин із різних відділів яєчок фіксували в 10%-му розчині нейтрального формаліну, рідині Карнуа і в 96° спирті. Парафінові зрізи товщиною 5-7 мкм фарбували гематоксиліном і еозином, резорцин-фуксином за Вейгертом, а також за Ван Гізон.

Експериментальні дослідження було проведено з дотриманням вимог гуманного ставлення до піддослідних тварин, регламентованих Законом України «Про захист тварин від жорстокого поводження» (№ 3447-IV від 21.02.2006 р.) та Європейською конвенцією про захист хребетних тварин, які використовуються для дослідних та інших наукових цілей (Страсбург, 18.03.1986 р.).

Результати дослідження та їх обговорення.

У результаті проведеного дослідження в артеріальному відділі кровоносного русла яєчок білих лабораторних щурів було виявлено ряд адаптаційних структур, різний функціональний стан яких може суттєво впливати на інтенсивність органного кровотоку. Наявність таких структур була притаманна як експериментальним, так і контрольним тваринам. Однак у експериментальних щурів дані структури зустрічалися значно частіше і ступінь їх вираженості суттєво переважав над аналогічними у контрольних тварин. У першу чергу це стосується питомої товщини стінок артерій різного калібру.

У тварин із звуженням просвіту сім'яного канатику у першу чергу звертало на себе повнокров'я судин, особливо вен. Разом з тим, форма і розмір просвіту вен не залежав від ступеня їх кровонаповнення, так як їх адвентиція відрогами сполучної тканини фіксувалася до строми органу і протидіяла їх спаданню **(рис. 1)**. При цьому тривале звуженням просвіту сім'яного канатику приводило до дистрофічних змін сперматогенного епітелію у сім'яних трубочках із запустінням їх просвіту.

Як у контрольних, так і у експериментальних тварин в гирлах відгалуження бокових гілок від осно-

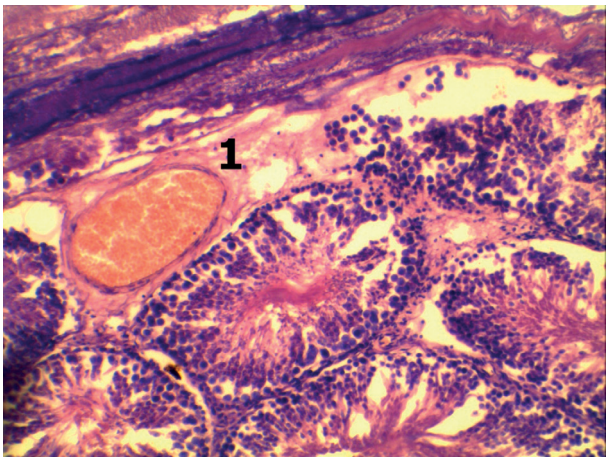

Рисунок 1 – Гістологічний зріз яєчка білого лабораторного щура через 28 діб звуження сім'яного канатику. Забарвлення гематоксиліном і еозином. Збільшення: ˣ140. Позначення: 1 – наповнена кров'ю вена з фіксованою до строми органу фіброзними тяжами адвентицією.

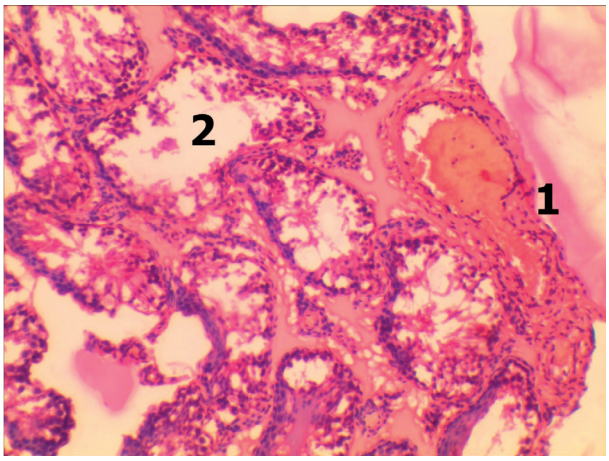

Рисунок 2 – Гістологічний зріз яєчка інтактного білого лабораторного щура. Забарвлення гематоксиліном і еозином. Збільшення: ˣ140.
Позначення: 1 – гладком'язовий сфінктер в гирлі відгалуження бокової гілки від основного стовбура артерії, 2 – просвіт сім'яної трубочки.

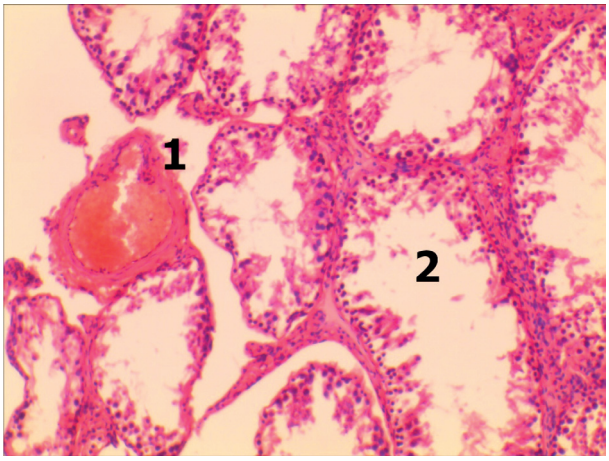

Рисунок 3 – Гістологічний зріз яєчка білого лабораторного щура через 28 діб звуження сім'яного канатику. Забарвлення гематоксиліном і еозином. Збільшення: ˣ140.
Позначення: 1 – гладком'язовий сфінктер в гирлі відгалуження бокової гілки від основного стовбура артерії, 2 – спустошений просвіт сім'яної трубочки.

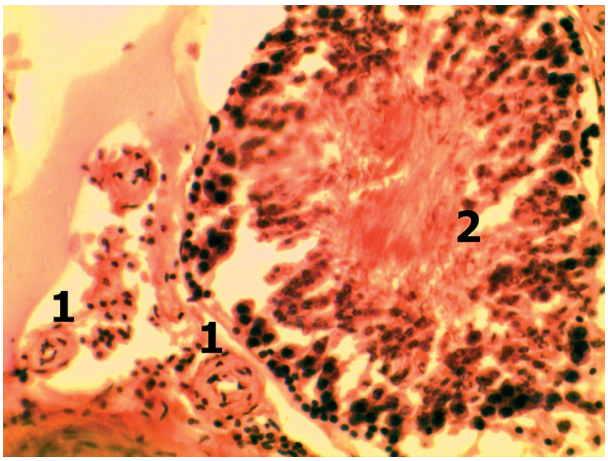

Рисунок 4 – Гістологічний зріз яєчка інтактного білого лабораторного щура. Забарвлення за Ван Гізон. Збільшення: ˣ280. Позначення: 1 – артеріоли з потовщеними стінками і звуженим просвітом, 2 – просвіт сім'яної трубочки заповнений різного ступеня зрілості сперматозоїдами.

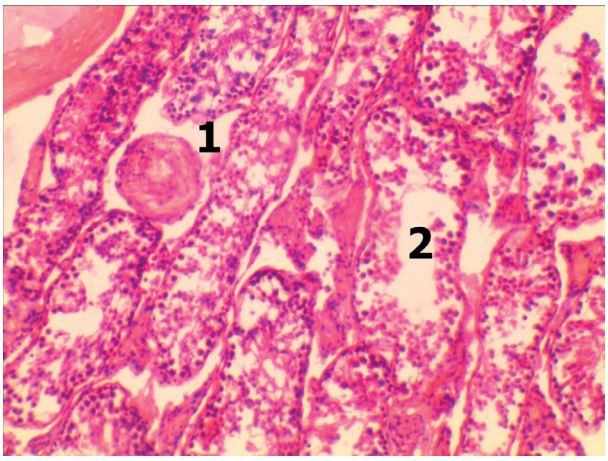

Рисунок 5 – Гістологічний зріз яєчка білого лабораторного щура через 28 діб звуження сім'яного канатику. Забарвлення гематоксиліном і еозином. Збільшення: ˣ140. Позначення: 1 – артерія м'язового типу середнього калібру з потовщеною стінкою і звуженим просвітом, 2 – просвіт сім'яної трубочки.

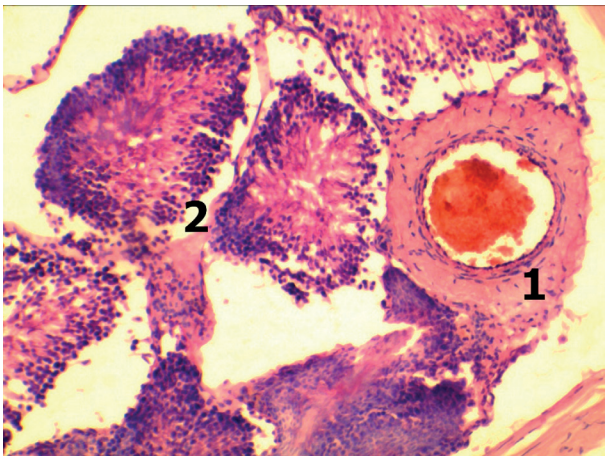

Рисунок 6 – Гістологічний зріз яєчка білого лабораторного щура через 28 діб звуження сім'яного канатику. Забарвлення гематоксиліном і еозином. Збільшення: ˣ140. Позначення: 1 – артерія білкової оболонки яєчка з потовщеною адвентицією, 2 – інтерстиціальний набряк довкола сім'яних трубочок.

вних стовбурів артерій виявлялися потовщення гладком'язових оболонок з формуванням сфінктерів. Причому, після тривалого звуження сім'яного канатику в таких місцях поряд із гладком'язовими клітинами можна було ідентифікувати і перицити **(рис. 2 і 3)**.

Різні гемодинамічні умови у контрольних і експериментальних тварин з неоднаковою інтенсивністю впливали на структурну організацію стінок артерій, зокрема на їх середні гладком'язові оболонки. Якщо у контрольної групи щурів збільшення питомого об'єму гладкої мускулатури спостерігалося лише на рівні дрібних артерій і артеріол **(рис. 4)**, то у експериментальних тварин потовщення середньої оболонки відмічалося також в артеріях більшого калібру яке розвивалося як за рахунок підвищення тонусу, так і за рахунок гіпертрофії її гладком'язових елементів з одночасним помітним зниженням пропускної здатності таких судин внаслідок помітного звуження їх просвіту **(рис. 5)**.

Щодо крупних артеріальних судин, зокрема артерій білкової оболонки, то посилення їх опірності підвищеному гемодинамічному навантаженню підтверджувалося вираженим збільшенням товщини їх сполучнотканинного каркасу, тобто адвентиції **(рис. 6)**.

Таким чином, за результатами нашого дослідження до адаптаційно-компенсаторних механізмів регуляції інтенсивності кровотоку в органному артеріальному руслі яєчок можна віднести різного ступеня товщини гладком'язових оболонок стінок артерій, наявність гладком'язових сфінктерів у гирлах відгалуження бокових гілок від основних стовбурів артерій, а також сполучнотканинних муфт у зовнішніх оболонках як артерій, так і вен з боковими відгалуженнями, які фіксують адвентицію судин до сполучнотканинної строми органу. Вказані структури є скоріш генетично детермінованими, так як вони зустрічаються і у інтактних тварин без ознак розладів гемодинаміки. Разом з тим, ступінь вираженості і частота виявлення даних структур безпосередньо залежить від інтенсивності гемодинамічного навантаження, включаючи ті чи інші гемодинамічні розлади, що підтверджується результатами експерименту з моделюванням звуження сім'яного канатику. Вплив гемодинамічного фактора на структурну організацію кровоносних судин яєчок підтверджується і іншими дослідженнями даного напрямку [10, 11].

Висновки.

1. Адаптаційно-компенсаторними структурами судин яєчок щурів є: гладком'язові оболонки стінок артерій, гладком'язові сфінктери у гирлах відгалуження бокових гілок від основних стовбурів артерій, сполучнотканинні муфти у зовнішніх оболонках як артерій, так і вен з боковими відгалуженнями, які фіксують адвентицію судин до сполучнотканинної строми органу.

2. Вказані структури є генетично детермінованими, однак ступінь їх вираженості і частота виявлення залежать від інтенсивності гемодинамічного навантаження.

Література

1. Vinychuk SM, Prokopiv MM. Hostryi ishemichnyi insult. Kyiv: Naukova dumka; 2006. 159 s. [in Ukrainian].
2. Kurilina TV. Tserebralna autorehuliatsiia ta tserebrovaskuliarni urazhennia u peredchasno narodzhenykh ditei: suchasni pohliady na patohenez, diahnostyku i preventyvni stratehii. Zdorove rebenka. 2018;13(2):204-214. DOI: 10.22141/2224-0551.13.2.2018.129555. [in Ukrainian].
3. Dotsenko SIa, Dotsenko YaM, Deineha VH. Autorehuliatsiia krovotoku ta kliniko-patohenetychne znachennia yii porushen pry sertsevo-sudynnykh zakhvoriuvanniakh. Patolohyia. 2008;5(4):32-35. [in Ukrainian].
4. Sysun LA. Mozhlyvosti transkranialnoi dopplerohrafii dlia otsinky tserebrovaskuliarnoho rezervu sudyn holovnoho mozku (ohliad literatury ta vlasni dani). Ukrainskyi Radiolohichnyi Zhurnal. 2014;22(3):34-37. [in Ukrainian].
5. Mann DL, Libby P, Bonow RO, Zipes DP. Braunwald's Heart Disease: A Textbook of Cardiovascular Medicine. 8th ed. Philadelphia: Saunders, An Imprint of Elsevier; 2007. 618 p.
6. Herasymiuk IIe, Hoidalo TR. Morfofunktsionalna kharakterystyka krovonosnoho rusla ta parenkhimy leheniv pry eksperymentalnomu modeliuvanni hostroi tonkokyshkovoi neprokhidnosti. Halytskyi likarskyi visnyk. 2013;201(2):23-26. [in Ukrainian].

7. Vatsyk MO. Osoblyvosti strukturno-prostorovoi orhanizatsii krovonosnoho rusla lehen shchuriv u normi ta yoho reorhanizatsiia pry zahalnomu znevodnenni. Zdobutky klinichnoi i eksperymentalnoi medytsyny. 2018;3:23-35. DOI: 10.11603/1811-2471.2018.v0.i3.9273. [in Ukrainian].
8. Herasymiuk IIe, Hantimurov AV, Pylypko IV. Strukturni mekhanizmy adaptatsii krovonosnykh rusel pechinky ta nyrok do riznykh umov hemodynamiky. Klinichna anatomiia ta operatyvna khirurhiia. 2010;9(2):14-17. DOI: 10.24061/1727-0847.10.2.2010.2. [in Ukrainian].
9. Herasymiuk IYe, Halytska-Kharkhalis LYa, vynakhidnyky, Herasymiuk IYe, Halytska-Kharkhalis LYa, patentovlasnyky. Sposib modeliuvannia stenozu nyrkovoi arterii. Patent Ukrainy № 77329. 2012. [in Ukrainian].
10. Hrytsuliak BV, Hrytsuliak VB, Hotiur OI. Strukturno-funktsionalni osoblyvosti krovonosnoho rusla i parenkhimy yaiechka ta nadiaiechka u cholovikiv vikom 75-90 rokiv. Naukovyi visnyk Uzhhorodskoho universytetu. 2013;1(46):12-15. [in Ukrainian].
11. Stravskyi TIa, Shkrobot LV. Osoblyvosti strukturno-prostorovoi reorhanizatsii arterii simianykiv shchuriv za umov dozovanoi kompresii elementiv simianoho kanatyka. Klinichna anatomiia ta operatyvna khirurhiia. 2016;15(3):31-34. [in Ukrainian].