

ЕВОЛЮЦІЙНО-МОРФОЛОГІЧНІ ОСОБЛИВОСТІ ЧЕРЕПА І РОТОГЛОТКИ, ЇХ ЗНАЧЕННЯ У ЩЕЛЕПНО-ЛИЦЕВІЙ ХІРУРГІЇ

Вінницький національний медичний університет ім. М. І. Пирогова
(м. Вінниця, Україна)

Анотація. У клініці щелепно-лицевої хірургії лікарі щоденно стикаються з функціональними порушеннями порожнини рота та ротоглотки. Ці порушення можуть мати різний ступінь вираженості, які оцінюються за критеріями: інтенсивністю больових відчуттів, ефективністю жування, можливістю формування харчової грудки та ковтання. Важливо зазначити, що ці розлади варіюють за своєю виразністю і безпосередньо залежать від зони пошкодження чи ураження пухлинним процесом, а також об'єму дефекту. Часто патологічні зміни включають не лише дефекти зубних рядів, що впливають на оклюзію та жування, але й значні дефекти м'яких тканин порожнини рота (язика, щік, піднебіння), які важливі для артикуляції, жування та ковтання. Враховуючи різноманіття складних рухів і численних функцій органів порожнини рота та ротоглотки, а також різні джерела походження цих порушень (травми, онкологічні захворювання, вроджені вади), їх систематизація є вкрай утрудненою. Проте така класифікація є абсолютно необхідною. Розробка чіткої системи поділу дозволить покращити результати лікування та якість життя пацієнтів. У статті наведені нові дані про зв'язувальний апарат рото- та гортаноглотки, що забезпечує підйом гортані. Наведені дані про метамерію органів та нейрон-м'язових комплексів рота та рото глотки. Описана нова анатомічна структура – фасціально-зв'язувальний футляр рота та рото глотки. Показана його роль у формуванні харчової грудки. Описана також метамерія черепа і формування його по загально-біологічним законам на основі олігомерії фрагментів.

Ключові слова: щелепно-лицева ділянка, ротова порожнина, зубо-щелепова система, м'які тканини, морфологія, операція.

Abstract. In the clinic of maxillofacial surgery, physicians daily encounter functional disorders of the oral cavity and oropharynx. These disorders can have varying degrees of severity, which are assessed by the criteria of pain intensity, chewing efficiency, the ability to form a food bolus, and swallowing. It is important to note that these impairments vary in their expression and directly depend on the area of damage or tumor involvement, as well as the volume of the defect. Pathological changes often include not only defects of the dentition, which affect occlusion and mastication, but also significant defects of the soft tissues of the oral cavity (tongue, cheeks, palate), which are important for articulation, chewing, and swallowing. Given the diversity of complex movements and numerous functions of the organs of the oral cavity and oropharynx, as well as the various sources of origin of these disorders (trauma, oncological diseases, congenital defects), their systematization is extremely difficult. However, such a classification is absolutely necessary. The development of a clear classification system will allow for improved treatment outcomes and the quality of life for patients. The article presents new data on the ligamentous apparatus of the oral and laryngopharynx, which ensures the elevation of the larynx. Data on the metamerism of organs and neuromuscular complexes of the oral cavity and oropharynx are provided. A new anatomical structure – the fascial-ligamentous sheath of the oral cavity and oropharynx – is described. Its role in the formation of the food bolus is demonstrated. The metamerism of the skull and its formation according to general biological laws based on the oligomerization of fragments is also described.

Key words: maxillofacial region, oral cavity, dento-maxillofacial system, soft tissues, morphology, surgery.

Зв'язок публікації з плановими науково-дослідними роботами.

Робота виконана в межах НДР: «Розробка методів хірургічного та комплексного лікування хворих з вродженою та набутою патологією щелепно-лицевої ділянки з відновленням функцій та з урахуванням супутньої патології» (номер державної реєстрації 0123U100745).

Вступ.

Важливість акту ковтання для людини очевидна, але ще яскравіше вона проявляється після важких, об'ємних оперативних втручань. Так, якщо в нормі людина ковтає біля 600 разів за добу, під час їжі – 200 разів, під час сну – 50 разів і 350 разів в інші проміжки часу, то у післяопераційному стані ми не раз спостерігали випадки різкого погіршення акту ковтання, а у ряді випадків ця функція повністю втрачалась [1, 2, 3]. Відсутність можливості ковтання, після видалення

зонда на 7-10 добу після операції, є дуже драматична [4]. Даний стан потребує топографо-анатомічних пояснень, прогнозування можливості відновлення акту ковтання, але ж це зробити дуже складно, так як частіше операція була зроблена без урахування деяких анатомічних умов даного відділу рота та ротоглотки [5].

Мета дослідження.

На основі власних досліджень провести узагальнення про фасціально-зв'язувальний футляр, аналізу даних літератури та клінічних спостережень сформулювати уявлення про метамерію черепа, рота та ротоглотки та їх значення.

Об'єкт і методи дослідження.

Проведено аналіз літератури та власних анатомічних досліджень.

Результати дослідження та їх обговорення.

У попередніх дослідженнях нами було сформовано поняття про ротоглотковий фасціальнов'язувальний футляр, який розташований у ротоглотковому звуженні [6].

На наш погляд першим дослідником, який звернув увагу на механізм роботи ротоглотково-гортанного комплексу був Леонардо Да Вінчі. Його чудовий анатомічний препарат глотково-гортанного комплексу практично на сучасному рівні дає опис зв'язувального апарату, що підтримує гортань та глотку [7]. На **рисунку 1** показані головні зв'язки: 1. шилопід'язикова; 2. шилогортанна; 3. шилоглоткова.

Нами також схематично показаний механізм підйому глотки та гортані, яка представлена у вигляді діжки, яку на канатах витягують з колодязя (**рис. 2**). При пересіченні м'язів, які підіймають гортань, вона зміщується у здоровий бік. А при зрощенні зі шкірою після фасціальнов'язувального висічення не підіймається догори, не здійснюється надгортанне змикання. Акт ковтання стає не можливим. Слід зазначити, що зв'язка є анатомічним утворенням сформованим шляхом з'єднання двох або більше фасціальних листків, навіть до фасціальних вузлів (наприклад піднижньощелепний).

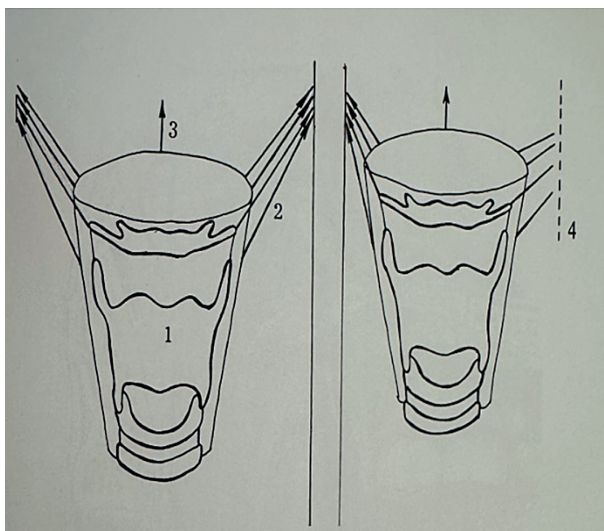


Рисунок 2 – Схема підйому гортані та глотки при ковтанні в нормі та після операції. Позначення: 1 – гортань та під'язикова кістка, 2 – м'язи бічної стінки глотки, 3 – м'язи дна порожнини рота та язика, 4 – лінія резекції м'язів

У цілому, порожнину рота та ротоглотки анатомофізіологічно поділяють звичайно на три головні частини: 1. присінок рота; 2. власне порожнина рота; 3. ротовий відділ глотки. Але ж за м'язево-зв'язковими утвореннями вони поділяються наступним чином: коловий м'яз губ з'єднується із щічним (їх з'єднання на шкірі обличчя проявляється носогубною та губно-крайовою згортками (s. labiomarginalis)). Щічний м'яз з'єднується з верхнім констриктором глотки щічно-глотковим швом, який виявляється в глотці крилощелепною згорткою (**рис. 3**).

Далі ротовий відділ глотки обмежується шилоглотковим м'язом, який виявляється у глотці – глотково-надгортанною згорткою. Глотково-базиллярна фасція покриває ці м'язи зсередини, щічно-глоткова – зовні (**рис. 4**).

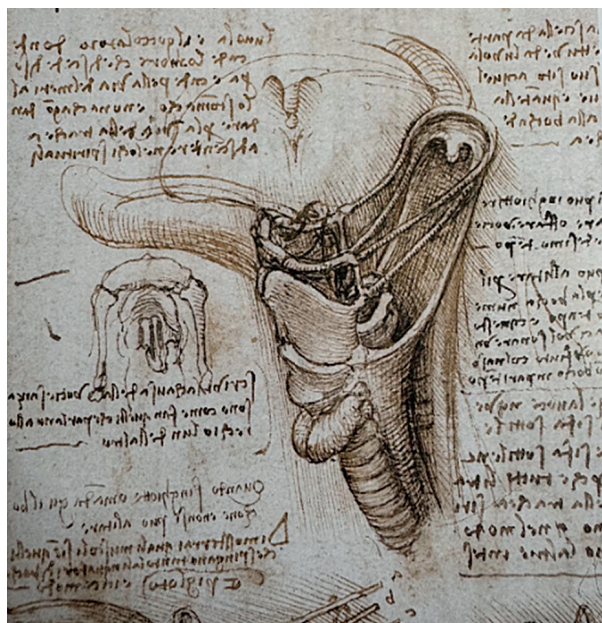

Рисунок 1 – Анатомічний препарат глотково-гортанного комплексу. Леонардо да Вінчі, 15 сторіччя. Royal collection©2005 Her Majesty Queen Elizabeth II.

Таким чином, формується окреме топографо-анатомічне утворення – ротоглотковий фасціальнов'язувальний футляр (**рис. 5**). Межами фасціальнов'язувального футляру слід вважати з'єднання щічного м'яза та його фасції з коловими м'язами рота, щічно-глотковим швом з криловидно-нижньощелепною зв'язкою, клино-нижньощелепною, шило-нижньощелепною, шило-під'язикова зв'язками та глотковим швом. Цей футляр розташований у ротоглотковому звуженні глотки та забезпечує зміцнення глотки при

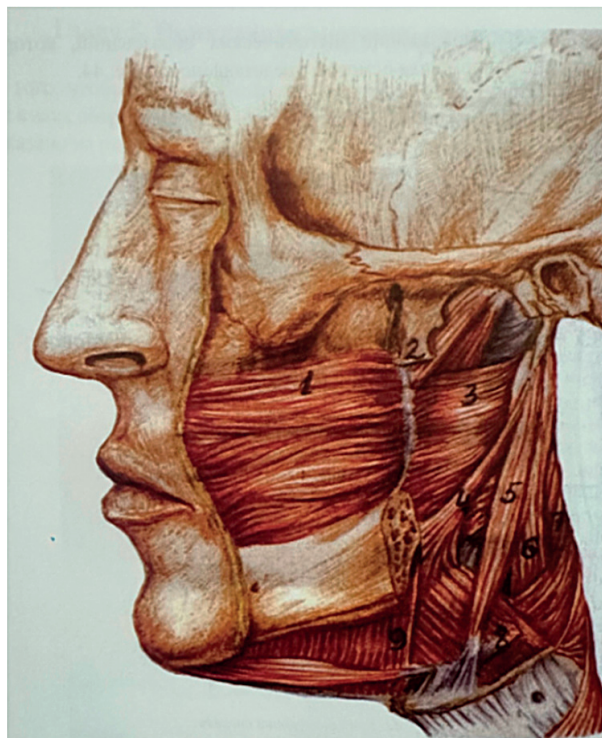


Рисунок 3 – М'язовий комплекс глотки. Позначення: 1 – щічний м'яз, 2 – щічно-глотковий шов, 3 – верхній констриктор глотки, 4 – шило-язиковий м'яз, 5 – шилопід'язиковий м'яз, 6 – шилоглотковий м'яз, 7 – середній констриктор глотки, 8 – двочеревцевий м'яз, 9 – щелепно-під'язиковий м'яз.

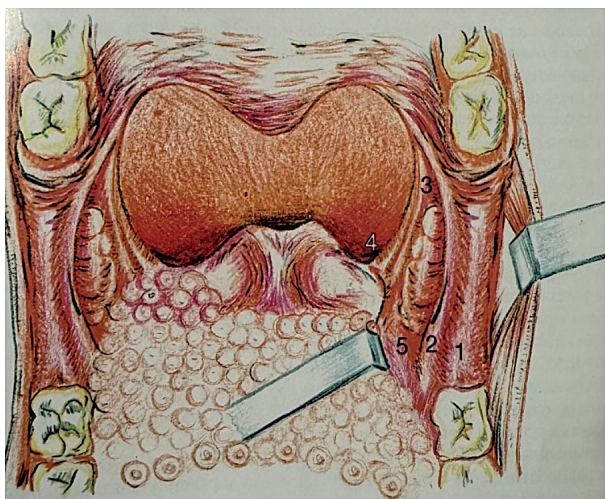


Рисунок 4 – Видгляд ротоглотки попереду. Позначення: 1 – криловидно-нижньощелепна згортка, 2 – передня піднебінна дужка, 3 – задня піднебінна дужка, 4 – глотково-надгортанна згортка, 5 – язиково-мигдаликова борозда.

ковтання. Порушення цього футляру у будь-якому відділі буде призводити до зменшення зміцнення футляру та порушенню ковтання.

Також необхідно зазначити виявлені нами особливості контакту кінчика язика із площиною слизової оболонки, що іннервується носопіднебінним нервом. Виявлена особливість полягає у тому, що цей рефлекс замикається не на внутрішній поверхні верхніх різців, а на різцевому майданчику [8]. Даний рефлекс забезпечує перший етап ковтання (рис. 6).

Нами також була проведена спроба розподілу анатомічних структур рота та ротоглотки з визначенням зон сегментації та метамерії. Проблема сегментації, метамерії черепа розглядається з XIX сторіччя та, вірогідно, уперше була пов'язана з хребцевою теорією черепа, сформульованою Й. Гете (1795) та Л. Океном (1807). Згідно з цією теорією, череп є видозміненою частиною хребта, а суперечки проводились в основному щодо кількості (3-4) хребців у складі черепа (Л.Окен, 1807; І.Мюллер, 1864), а також можливості виявлення головного первинного хребця тварин (Р. Ремак, 1840-1850) [9].

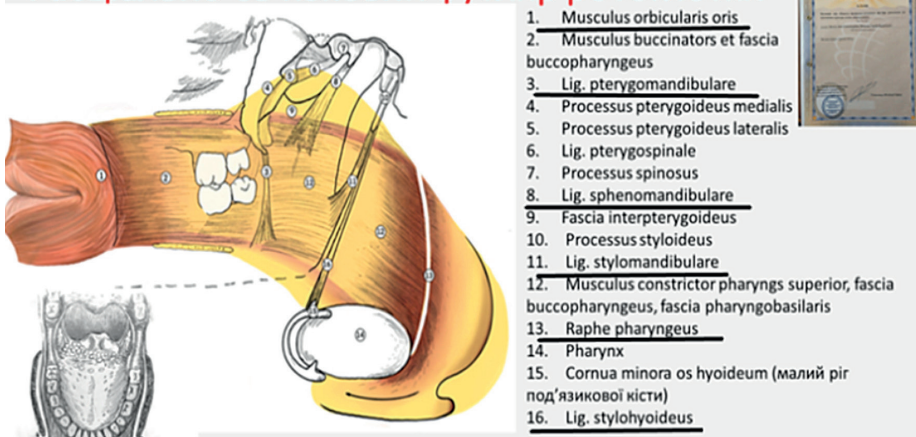
У подальших дослідженнях онто-і філогенетичного розвитку хребетних погляди змінилися і еволюційні морфологи почали розглядати будову черепа тільки як комплекс сегментів, метамерів. Недосконалість хребцевої теорії будови черепа, на наш погляд, може бути пояснена тим, що, вірогідно, жодній тварині у філогенезі не потрібен хребець попереду тіла, бо потрібні були органи для харчування, зору, слуху.

Єдиною кісткою пов'язаною з розвитком хребців можна вважати лише потиличну. Слід зазначити також, що саме з потиличної ділянки починаються спинно-мозкові нерви, а останнім черепно-мозковим нервом слід вважати блукаючий (М.Фюрбрінгер, 1888). Якщо неспроможність хребцевої теорії формування черепа була добре з'ясована, то уявлення про його метамерію продовжує розвиватись.

Доцільність розглядання будови черепа з урахуванням метамерії була показана у роботах К. Гегенбаура, Т. Геклі (1864). У той же час було прийнято положення про те, що череп не є модифікацією хребців.

Сегментація та метамерія є одним з ключових процесів ембріогенезу, в результаті якого тіло поділяється на функціональні відділи. На основі проведених порівняльних досліджень черепів хребетних було встановлено, що голова цих тварин складена з метамерів, як і тулуб (К. Гегенбаур, 1871).

Фасціально-зв'язковий футляр ротоглотки



1. Musculus orbicularis oris
2. Musculus buccinator et fascia buccopharyngeus
3. Lig. pterygomandibulare
4. Processus pterygoideus medialis
5. Processus pterygoideus lateralis
6. Lig. pterygospinale
7. Processus spinosus
8. Lig. sphenomandibulare
9. Fascia interpterygoideus
10. Processus styloideus
11. Lig. stylomandibulare
12. Musculus constrictor pharyngis superior, fascia buccopharyngeus, fascia pharyngobasilaris
13. Raphe pharyngeus
14. Pharynx
15. Cornua minora os hyoideum (малий ріг под'язикової кістки)
16. Lig. stylohyoideus

Рисунок 5 – Схематичне зображення «Фасціально-зв'язкового футляру ротоглотки». Свідоцтво про реєстрацію авторського права на твір № 114582 від 01.09.2022.

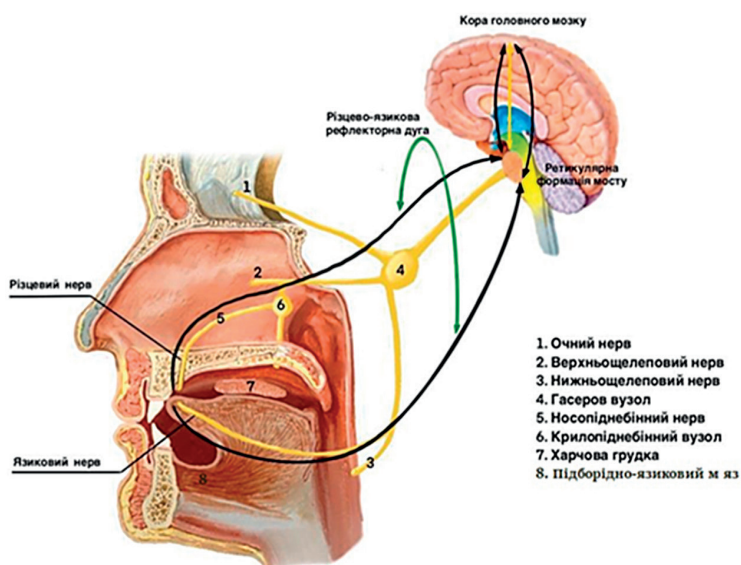


Рисунок 6 – Схематичне зображення «Язиково-піднебінного рефлексу».



Рисунок 7 – Олігомеризація спостерігається не тільки в еволюції голови тварин, але ж і у рослин, у яких вона призводить до появи квітів, а також у біохімії органічних молекул.

Явища метамерії та олігомерії виникли у тварин еволюційно з ускладненням життєдіяльності тварин і, перш за все, з появою активних рухів вперед, що потребує формування головного відділу.

Тенденцію до зменшення кількості та збільшення (ускладнення) спеціалізації повторюваних частин тіла організму помітили ще Г.Р. Тревіранус (1802-1822), І.Ф. Меккель (1821), К. Бер (1829), Р. Браун (1858), С. Уїллістон (1900-1918) [10].

Еволюційно морфогенез тварин складається з етапів полімеризації найпростіших, їх подальшої мета – та олігомерії. Такий погляд на розвиток багатоклітинних організмів було сформовано професором В.О. Догелем у 1930-1950 рр.

Так, еволюційно у найпростіших спочатку спостерігається збільшення числа ядер та інших органодів, а у подальшому- об'єднання клітин у більш крупні тіла. Такий процес був названий В.О. Догелем полімеризацією клітин найпростіших. У подальшому розвитку безхребетних йшов шляхом метамерії, яка супроводжувалась олігомерією – зменшенням числа гомологічних органів, та надбанням нових функцій, що, особливо у хребетних, супроводжувалось прогресивною морфологічною та функціональною диференціацією. Таким чином, у результаті олігомеризації передніх метамерів було сформовано череп хребетних.

Олігомеризація спостерігається не тільки в еволюції голови тварин, але ж і у рослин, у яких вона призводить до появи квіткі.

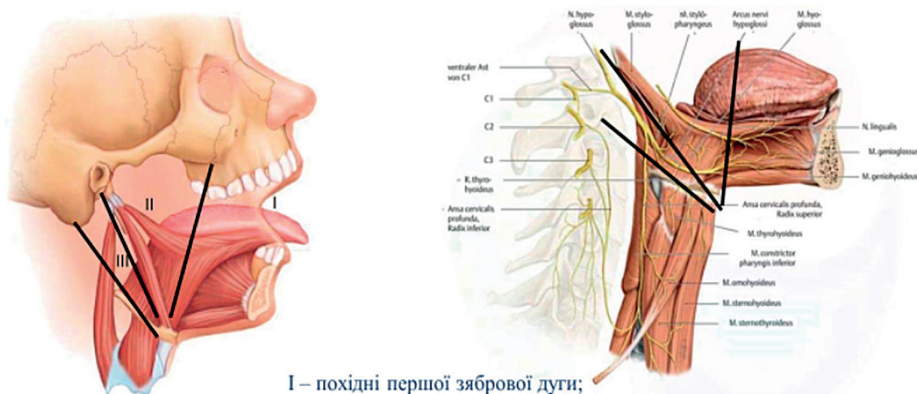
Перетворення в структурах голови стають складними – метамерність прослідковується з трудно-

щами, практично зникає, але з'являються своєрідні риси обличчя, і у поєднанні з розумом – його одухотвореність (рис. 7). Схожість механізмів формування голови, лица і квітів рослин є очевидним проявом єдності природи.

Встановити метамерію черепно-мозкових нервів виявилось складною задачею у наслідок чого зорові та нюхові нерви були віднесені до неметамерних.

Метамерія нервів нейрокраніума може бути простежена у зв'язку з поділенням тканин рота та ротоглотки на 4 відділи у залежності від їх функціональних завдань (у роті – передній, середній, задній - подібно третинам язика та у ротоглотці – корінь язика, ротоглотковий сфінктер). Ці сегменти іннервуються послідовно трійчастим, лицевим та язико-глотковим нервами, похідними I-II-III зябрових дуг.

У клініці, на нашу думку, їх доцільно розглядати як 3 нейро-м'язові комплекси рота та глотки, що послідовно іннервуються трійчастим, лицевим та язико-глотковим нервами (рис. 8).



I – похідні першої зябрової дуги;
II – похідні другої зябрової дуги;
III – похідні третьої зябрової дуги.

Рисунок 8 – Поділ анатомічних структур порожнини рота та глотки на три нейро-м'язові комплекси.

Висновки.

1. Таким чином, еволюційно-морфологічною основою будови голови хребетних, у якій у більшій мірі зберігаються риси сегментації (метамерії), є травний тракт. Метамерія сенсорного апарату голови (зір, нюх, слух) прослідковується складніше.

2. У щелепно-лицевій хірургії необхідно враховувати метамерність будови травного тракту з виділен-

ням нейро-м'язових комплексів сформованих I-II-III зябровими дугами.

3. З метою збереження акту ковтання при виконанні операції у роті та ротоглотці слід враховувати особливості їх фасціально- зв'язувального футляру та структур нейро-м'язових комплексів.

4. Суттєвим фактором ефективності початкової функції ковтання є збереження язиково-піднебінного контакту для здійснення відповідного рефлексу.

Література

1. Henderson J. Swallowing physiology and disorders. St. Louis, MO: Mosby-Year Book; 1997. 231 p.
2. Logemann JA, Kahrilas PJ. Swallowing: Physiology and management of swallowing disorders. *Gastroenterology Clinics of North America*. 2022;51(2):171-186.
3. Mistry A, Deitermann A. Swallowing disorders after surgery: Pathophysiology and rehabilitation. *Journal of Clinical Gastroenterology*. 2021;55(3):185-194.
4. Choi BC, Lee SJ, Choi E, Lee S, Lee J. The Effect of Oral Diet Training in Indwelling Nasogastric Tube Patients with Prolonged Dysphagia. *Nutrients*. 2024;16(15):2424.
5. Shune SE, Namasivayam-MacDonald AM. Anatomic and physiologic considerations in post-surgical oropharyngeal dysphagia. *Dysphagia*. 2023;38(1):24-34.
6. Kushta AO, Shuvalov SM. Poniattya fatsialno-zv'язkovoho futliaru rotohotky, yak anatomiczna struktura ta yoho obgruntuvannia. *Visnyk stomatolohii*. 2022;2(119):45-48. [in Ukrainian].
7. O'Malley CD, Saunders JB de CM. Leonardo da Vinci's anatomical studies revisited: The legacy of visual anatomy. *Journal of Anatomy*. 2023;243(2):245-258.
8. Kushta AO, Shuvalov SM, Krynychnykh GI. Yazykovo-pidnebinnyi refleks, yak suttevyi faktor uspishnoho kovtannya u lyudyny. *Visnyk stomatolohii*. 2021;2(115):26-30. [in Ukrainian].
9. Shmalgauzen II. *Pokhodzhennia nazemnykh khrebetnykh*. Kyiv: Vid-vo AN URSR; 1946. 272 s. [in Ukrainian].
10. Kuratani S. Evolutionary developmental biology and vertebrate head segmentation: a perspective from developmental constraint. *Theory Biosci*. 2003;122(2-3):230-251.