DOI 10.29254/2523-4110-2025-4-179/addition-41-45
УДК 611.147.33/.39.018

Ковальчук П. Є., Хмара Т. В., Паньків Т. В., Капрош А. Ю., Заморський І. І.

СТРУКТУРНО-ФУНКЦІОНАЛЬНІ ОСОБЛИВОСТІ ВЕН ГОМІЛКИ ТА СТОПИ З УРАХУВАННЯМ ЇХНЬОЇ АНАТОМІЧНОЇ МІНЛИВОСТІ

Буковинський державний медичний університет (м. Чернівці, Україна)

Анотація. *Досліджено структурно-функціональні особливості вен гомілки та стопи з урахуванням їхньої анатомічної мінливості. Використано гістологічний та макромікроскопічний аналіз венозних сегментів від 9 пацієнтів. Встановлено, що венозна система нижньої кінцівки є багаторівневою сіткою глибоких, поверхневих та перфорантних вен, які забезпечують ефективний відтік крові від дистальних відділів кінцівки до центральних магістралей. Виявлено значну індивідуальну та вікову мінливість розташування, діаметра та числа клапанів, особливо у поверхневих венах стопи. Гістологічно стінка вени представлені трьома оболонками – інтимою, медією та адвентицією з vasa venarum, які адаптовані до високого гідростатичного тиску та підтримують стабільність гемодинаміки. Результати дослідження підкреслюють значення анатомічної варіантності вен для функціонування "м'язового насоса", профілактики венозної недостатності та планування хірургічних утручань.*

Ключові слова: *гомілка, стопа, нижня кінцівка, поверхневі вени, глибокі вени, клапани, анатомічна мінливість, м'язовий насос, гістологія, гемодинаміка.*

Abstract. *The structural and functional features of the veins of the lower leg and foot were studied, taking into account their anatomical variability. Histological and macroscopic analyses were performed on venous segments obtained from 9 patients. It was found that the venous system of the lower limb is a multi-level network of deep, superficial, and perforating veins, ensuring effective blood outflow from the distal parts of the limb to central vascular trunks. Significant individual and age-related variability in the location, diameter, and number of valves was observed, especially in the superficial veins of the foot. Histologically, veins consist of three layers – intima, media, and adventitia with vasa venarum – adapted to high hydrostatic pressure and supporting hemodynamic stability. The results highlight the importance of anatomical variability of veins for the function of the "muscle pump", prevention of venous insufficiency, and planning of surgical interventions.*

Key words: *shin, foot, lower limb, superficial veins, deep veins, valves, anatomical variability, muscle pump, histology, hemodynamics.*

Зв'язок публікації з плановими науково-дослідними роботами.

Робота пов'язана з науково-дослідною роботою кафедри травматології, ортопедії та нейрохірургії Буковинського державного медичного університету «Розробка і впровадження нових технологій остеосинтезу та ендопротезування», номер державної реєстрації 0122U002210.

Вступ.

Широка поширеність захворювань вен диктує необхідність їхнього постійного вивчення та вдосконалення методів діагностики та лікування. Загальне визнання здобули хірургічні способи лікування різних захворювань вен. Однією з галузей сучасної флебології є реконструктивна хірургія магістральних вен [1, 2].

Велику увагу до вивчення крайніх форм анатомічної мінливості венозної системи було приділено школою В.М. Шевкуненка. Знання варіантів анатомічної будови вен нижніх кінцівок необхідне для інтерпретації даних вазографічних досліджень та оцінки можливостей компенсації венозного відтоку за потреби висічення ділянки вени як трансплантату. Серед вен нижніх кінцівок, які найчастіше є об'єктом хірургічних утручань, найбільш важливі відомості про велику і малу підшкірні вени, глибоку вену стегна і дистальні відділи підколінної вени [3, 4].

Обговорюючи питання гемодинаміки в нижніх кінцівках, слід зазначити, що вона піддається різким змінам, що залежать як від положення тіла, так і від функціонального стану м'язів. Під час ходьби збільшення об'ємного кровотоку в магістральних венах нижніх кінцівок здебільшого зумовлено надходженням крові з м'язів кінцівок. Завдяки наявності клапанів у венах нижніх кінцівок, здійснюється ефективна діяльність "м'язового насоса" щодо забезпечення доцентрового просування крові. Взаємовідношення фасцій та судинних піхв нижньої кінцівки суперечать можливості суттєвої компресії глибоких магістральних вен м'язами. Під час ходьби в межах стегна, гомілки і стопи скорочення окремих м'язів чергуються, і кожен м'яз, який скорочується, діє як насос, виштовхуючи кров, що міститься в його венах, у магістральні вени. Особливістю литкових м'язів, що виконують найбільшу роботу під час ходьби, є наявність венозних пазух. Вони можуть бути представлені одиночними або множинними порожнинами, довжиною близько 5,0 см і шириною до 1,0 см. За своїм призначенням венозні пазухи, мабуть, найближче до поняття "периферичне серце", яке іноді вживається щодо "м'язового насоса" кінцівки. Венозні пазухи як ємності, що містять кров, під час скорочення м'язів спорожняються, забезпечуючи одночасне надходження великої маси крові до глибоких магістральних вен. Завдяки цьому має підвищуватися ефективність насосної функції литкових м'язів. Таким чином, за своїм призначенням венозні пазухи м'язів можна порівняти із порожнинами серця [5, 6].

У механізмі насосної функції «працюючого» м'яза слід відзначити кінетичну енергію струменя крові, що надходить під великим тиском із м'язових вен до магістральних вен. М'язові вени впадають у магі-

стральні вени під гострим кутом, що забезпечує збіг спрямованості кровотоку та сприяє його прискоренню у магістральній вені.

Клапани вен відіграють важливу роль у забезпеченні нормальної функції "м'язового насоса". Загальновідомо, що у венах дистальних відділів нижньої кінцівки розташована більша кількість клапанів у порівнянні з проксимальними відділами. Так, при інтенсивній роботі м'язів гомілки та стопи (піднімання на носках) повинні активно функціонувати клапани у венах гомілки та стопи. При цьому клапани у венах стегна залишатимуться відкритими, оскільки помірні скорочення м'язів стегна не забезпечать надходження у стегнову вену інтенсивного кровотоку, ніж той, який вже є внаслідок діяльності м'язів гомілки та стопи [7, 8].

Необхідно підкреслити, що наявність магістральних підшкірних вен нижніх кінцівок дозволяє їх широко використовувати для поліпшення відтоку крові при пошкодженнях або патологічних змінах глибоких вен. У той же час, віковій та індивідуальній анатомічній мінливості вен гомілки та стопи в пре- та постнатальному періодах онтогенезу людини не приділено достатньо уваги [2].

Мета дослідження.

Визначити структурно-функціональні особливості вен гомілки та стопи з урахуванням їхньої анатомічної мінливості, оцінити будову інтими, медії та адвентиції з vasa venarum, дослідити розподіл клапанів та приток, а також з'ясувати їхнє значення для функціонування "м'язового насоса" та планування хірургічних втручань і профілактики венозної недостатності.

Об'єкт і методи дослідження.

Дослідження проведено на фрагментах венозних сегментів, отриманих від 9 пацієнтів. Зразки фіксували у 10% нейтральному формаліні, після чого проводили стандартну стадійну зневоднювальну обробку та заливку в парафін. Із парафінових блоків готували серійні гістологічні зрізи завтовшки 4-5 мкм, які фарбували гематоксиліном та еозином (НЕ) для оцінки загальної гістоархітектоніки. Морфологічний аналіз здійснювали методом світлової мікроскопії з використанням об'єктивів ×10, ×20, ×40 та ×100 (імерсія). Для візуалізації венозного русла стопи проводили ін'єкцію через губчасту речовину п'яткової кістки водним розчином чорної туші або барвником «Паризька синя», після чого виконували макромікроскопічне препарування та морфометричний аналіз. Дослідження проведене відповідно до основних біоетичних положень Конвенції Ради Європи з прав людини та біомедицини (04.04.1997), Гельсинської декларації Всесвітньої медичної асоціації (1964-2013), наказу МОЗ України №690 від 23.09.2009 р., а також згідно з методичними рекомендаціями МОЗ України «Порядок вилучення біологічних об'єктів від померлих осіб, тіла яких підлягають судово-медичній експертизі та патологоанатомічному дослідженню, для наукових цілей» (2018). Комісією з питань біомедичної етики Буковинського державного медичного університету (протокол № 2 від 16.10.2025 р.) порушень морально-правових норм під час проведення науково-дослідної роботи не встановлено.

Результати дослідження та їх обговорення.

Венозна система нижньої кінцівки становить багаторівневу й динамічну сітку глибоких, поверхневих та перфорантних венозних структур, що забезпечують ефективний відтік крові від дистальних відділів кінцівки до центральних судинних магістралей. Її морфогенез, будова й варіантна анатомія визначають як фізіологічні механізми венозного повернення, так і схильність до розвитку хронічних венозних порушень, включаючи варикозну хворобу, венозну недостатність та вроджені ангіодисплазії.

Глибокі вени дренують до 90% венозної крові й представлені внутрішньом'язовими та осьовими стовбурами. Внутрішньом'язові венозні сплетення, найбільш розвинені в м'язах підошви та задній групі м'язів гомілки, формують структурну основу м'язової венозної помпи. Осьові глибокі вени, що супроводжують однойменні артерії, є парними та беруть участь у формуванні трьох основних венозних пар: передніх і задніх великогомілкових та малогомілкових вен. На рівні підколінної ямки вони об'єднуються у підколінну вену, яка трансформується у стегнову та далі – у загальну стегнову і зовнішню клубову. Клапанний апарат глибоких вен забезпечує односпрямованість кровотоку. Найщільніше клапани розташовані в дистальних відділах – у венах стопи й гомілки вони зустрічаються кожні 2,0 см. У проксимальному напрямку їх кількість зменшується; клубові вени й нижня порожниста вена клапанів не містять. Така градієнтність розподілу відповідає зростанню гідростатичного тиску вниз по кінцівці.

Поверхневі вени дренують 10-20% крові та представлені великою та малою підшкірними венами та їх притоками. Велика підшкірна вена (ВПВ) проходить уздовж присереднього краю гомілки й стегна та впадає у стегнову вену через овальну ямку. Анатомічні варіанти включають наявність передньої та задньої додаткових приток, різну кількість клапанів (14-25) та коливання діаметра в широких межах залежно від рівня. Мала підшкірна вена (МПВ) також демонструє значну мінливість: окрім класичного впадіння у підколінну вену, можливі високе впадіння у стегнову вену, формування вени Джакоміні та поєднання з венами таза.

Поверхневі вени стопи формують тильну та підошвову венозні сітки. Складовою частиною тильної венозної сітки стопи є тильна венозна дуга, присередня і бічна крайові вени, які збирають кров як з тильної, так і з підошвової ділянок стопи. Глибокі вени зазвичай це подвійні в межах стопи вени. Науковий матеріал показав, що поверхневі вени стопи піддаються більшій мінливості, ніж глибокі вени. Наприклад, значно змінюється по розташуванню та діаметру, тильна венозна дуга. У більшості досліджених препаратів стопи людей другого періоду зрілого віку (8) тильна венозна дуга розміщена на рівні основ плеснових кісток, на 4 препаратах – на рівні середини тіл плеснових кісток і лише в одному випадку – на рівні головок плеснових кісток. На одному препараті виявлена подвійна тильна венозна дуга: проксимальна і дистальна.

Тильна поверхнева дуга продовжується у присередню та бічну крайові вені, адже присередня крайова вена є найбільш постійною і значною за діаметром (2,0-6,0 мм), ніж бічна крайова вена (1,0-4,0

мм). Бічна крайова вена більш мінлива, при чому на 3 препаратах вона мала розсипну форму будови і представлена була венозною сіткою. У тильну венозну дугу стопи дренуються також підошвові вени за допомогою міжголовкових вен, бічної і присередньої крайових вен.

Вивчення глибоких вен стопи показало, що існує певна взаємозалежність між глибокими тильними і підошвовими венами стопи. При сильному розвитку бічних і присередніх підошвових вен, тильні вени стопи – менш виражені. Анастомоз між підошвовою і тильною венозною дугою, як правило, є одиничним і розташовується в першому міжплесновому проміжку. У двох випадках цей анастомоз розміщений у другому міжплесновому проміжку.

У досліджених м'язах стопи венозне русло складається з венозних приток V, IV, II, II, I порядків. Дрібні вени V і IV порядків розташовані паралельно м'язовим пучкам, утворюючи дрібнопетлисті сітки анастомозів. З цих вен утворюються вени третього порядку, які йдуть похило, або паралельно м'язовим пучкам і є притоками вен другого порядку. Зазвичай 2-4 вени другого порядку, зливаючись, утворюють вени першого порядку. Останні виходять з м'язових воріт і вливаються в глибокі, або поверхневі вени стопи. Кількість венозних приток для різних м'язів значно варіює: від 2 до 15. Найбільшу кількість венозних приток виявлено у короткому м'язі-згиначі пальців і відвідному м'язі великого пальця стопи та відвідному м'язі мізинця стопи.

Місце виходу вен із м'язів стопи, як правило, співпадає з «воротами» артерій. Виносні вени, котрі впадають у великі венозні стовбури, можна віднести до головних шляхів венозного відтоку. Вени, котрі впадають у вени окістя, фасціальні або міжм'язові вени, слід вважати додатковими, чи обхідними. По головним шляхам відтік відбувається у глибокі вени стопи, по додатковим шляхам – як у глибокі, так і в підшкірні вени. Існує велика кількість венозних анастомозів, як всередині м'яза, так і між суміжними м'язами. Вени м'язів стопи є основними анастомозами між системами підшкірних та глибоких вен.

МПВ переважно започатковується з бічного краю тильної венозної сітки стопи внаслідок злиття бічної крайової вени та тильної венозної дуги стопи. Далі МПВ прямує позаду бічної кісточки малогомілкової кістки на гомілку, де вона розміщується між присередньою і бічною головками литкового м'яза. ВПВ формується з присереднього боку тильної венозної сітки стопи в місці злиття присередньої крайової вени з тильною венозною дугою стопи. Далі ВПВ підіймається спереду присередньої кісточки великогомілкової кістки на гомілку та розміщується на її присередній поверхні. У верхній третині гомілки в основний стовбур ВПВ, переважно, впадають дві великі притоки: одна з яких збирає кров із тильної поверхні стопи і передньої поверхні гомілки, і через комунікантні вени має зв'язок із передніми великогомілковими венами; інша притока збирає кров із присередньої, і частково задньої поверхонь гомілки і через комунікантні вени сполучається із задніми великогомілковими венами. Вище зазначені дві постійні венозні притоки через дрібні притоки анастомозують із притоками основних стовбурів ВПВ і МПВ. При магістральній формі будови підшкірних вен ці дві венозні притоки виражені чіткіше. Простежити розташування приток значно складніше у разі розсипної форми будови підшкірних вен. Необхідно зазначити, що знання хірургічної анатомії цих приток, безпосередньо пов'язаних з комунікантними венами, необхідне при операціях з приводу варикозної та посттромботичної хвороби.

Притоки МПВ та її основний стовбур через комунікантні вени пов'язані з глибокими венами гомілки та м'язовими венами. У нижній третині гомілки МПВ зазвичай розміщена у підшкірній клітковині та ховається під фасцією в межах середньої та верхньої третин гомілки. В одиничних випадках виявлено варіанти розміщення МПВ між пластинками глибокої фасції і в нижній третині гомілки. Епіфасціальне розміщення МПВ виявлено в одному випадку і в ділянці середньої третини гомілки.

На відміну від артерій, вени мають тонший та менш чітко організований за шарами перетин, хоча також включають три основні оболонки – внутрішню (інтиму), середню (медію) та зовнішню (адвентицію). У венах нижньої кінцівки, де гідростатичний тиск є особливо високим, проявляються виражені тканинні адаптації: збільшується частка колагенових структур, тоді як гладеньком'язові елементи медії менш розвинені порівняно з артеріями.

Внутрішня оболонка представлена одношаровим ендотелієм, базальною мембраною та підендотеліальним шаром пухкої сполучної тканини з поодинокими гладеньком'язовими клітинами. Ендотеліоцити виконують бар'єрну, ендокринну, регуляторну та тромборезистентну функції, секретуючи фактори вазодилатації (NO, простациклін, аденозин) та вазоконстрикції (ендотелін, ангіотензин II, тромбоксан A_2), а також синтезуючи структурні компоненти субендотеліальної матриці. Наявність тіл Вейбеля–Палада, що містять фактор фон Віллебранда та Р-селектин, визначає активну участь ендотелію у гемостазі та локальних імуностатичних реакціях, зокрема в трансендотеліальній міграції лейкоцитів та регуляції запальних процесів.

Інтима формує також венозні клапани — дво- або тристулкові структури **(рис. 1)** з фіброзно-еластичним

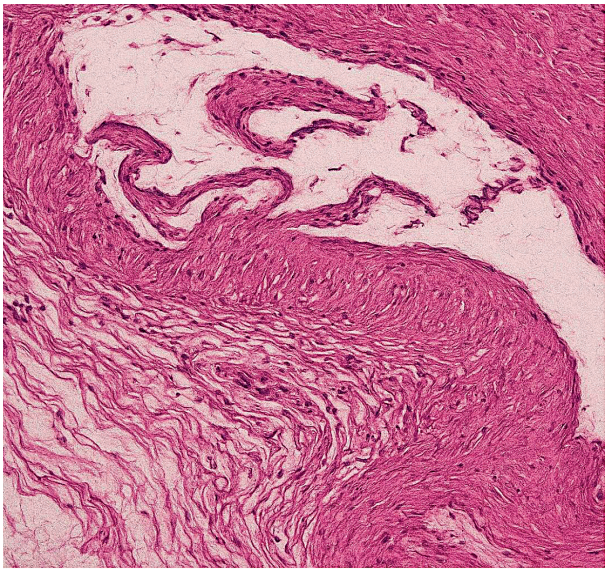

Рисунок 1 – Венозні клапани, вистелені ендотелієм. Забарвлення гематоксилін і еозин. Збільшення: ×20.

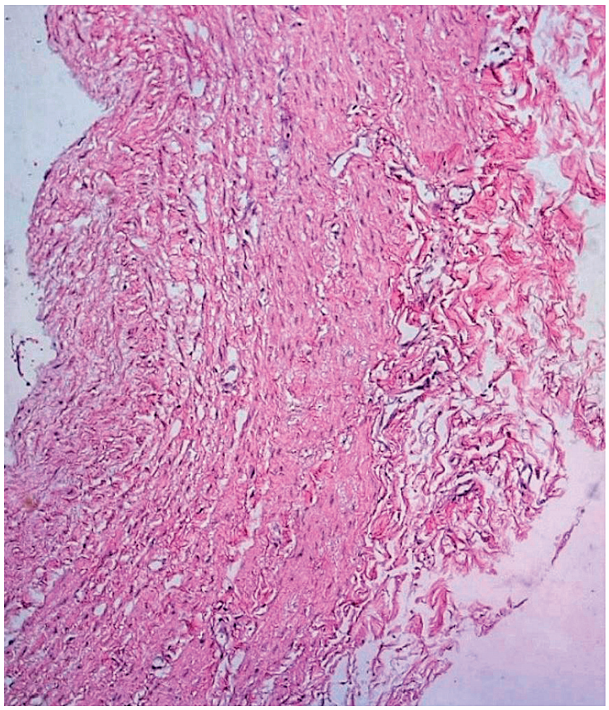

Рисунок 2 – Інтима, медіа та адвентиція в поперечному зрізі вени; адвентиція демонструє меншу товщину та менш щільну організацію порівняно з медією. Забарвлення гематоксилін і еозин. Збільшення: ×20.

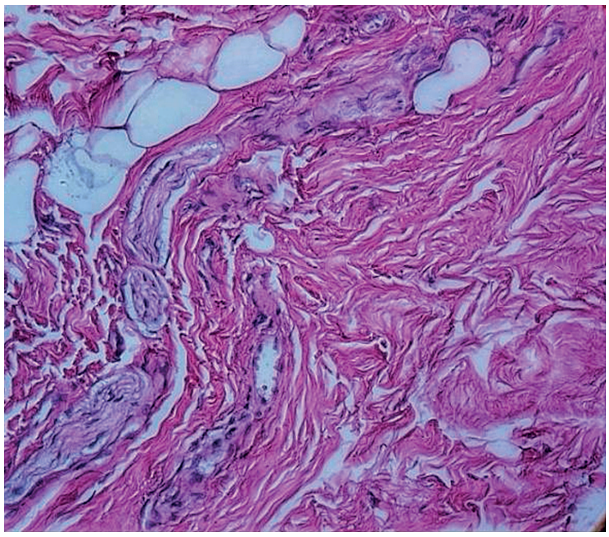

Рисунок 3 – Адвентиція вени з візуалізацією колагенових волокон, еластичних елементів та клітинних компонентів. Забарвлення гематоксилін і еозин. Збільшення: ×20.

стрижнем, вкритим ендотелієм, які забезпечують односпрямований кровотік і підтримують гемодинаміку нижньої кінцівки, особливо у ВПВ та МПВ.

Середня оболонка вен становить близько третини товщини стінки і складається з концентричних або спіралеподібних шарів гладеньком'язових клітин, між якими розміщені пучки колагену та еластичних волокон, що визначають механічні властивості венозної стінки. Гладеньком'язові клітини продукують компоненти позаклітинного матриксу, включно з еластином та колагеном, забезпечуючи структурну стабільність і здатність до деформації при зміні тиску. ВПВ характеризується більш розвиненою медією, тоді як дрібні притоки мають тоншу і менш стійку стінку, що підвищує її схильність до варикозної трансформації **(рис. 2)**. Живлення медії здійснюється дифузією з просвіту вени та через vasa vasorum, густина яких найбільша у зовнішніх шарах медії; порушення перфузії цих мікросудин може спричиняти дегенеративні зміни, включно з некрозом гладеньком'язових клітин.

Адвентиція є найбільшою оболонкою венозної стінки, складаючи до двох третин її товщини, і представлена сіткою колагенових волокон I типу, поодинокими еластичними елементами, фібробластами, нервовими структурами та розгалуженою системою vasa venarum **(рис. 3)**.

Ці мікросудини критично важливі для підтримання життєздатності та функціональної цілісності венозної стінки. Ушкодження vasa venarum, наприклад під час мобілізації вени для аортокоронарного шунтування, асоціюється з венозним спазмом і підвищеним ризиком дисфункції трансплантата. Активна ангіогенеза в адвентиції спостерігається у відповідь на запалення чи гіпоксію і супроводжує формування атеросклеротичних змін у стінках судин.

Дивовижна узгодженість діяльності різних м'язів нижніх кінцівок при ходьбі, бігу забезпечує сприятливі умови функції "м'язового насоса". Якщо розглянути діяльність м'язів стегна, гомілки та стопи як окремих "м'язових насосів", то взаємозумовленість їхніх функцій найбільше виражена по відношенню насоса стопи до насоса гомілки. "М'язовий насос" гомілки функціонально найбільш потужний, тому "м'язовий насос" стегна не може ускладнювати його діяльність. Однак менш потужний м'язовий насос стопи знаходиться у найгірших умовах. При порівняно великій активності м'язів стопи їхня насосна функція не може конкурувати з діяльністю потужного "м'язового насоса" гомілки. Мабуть, тому для забезпечення вільного відтоку з вен стопи існують ВПВ і МПВ. Анатомія та функція взаємно обумовлені. Про значну роль ВПВ у забезпеченні відтоку зі стопи свідчать її великі витоки в межах стопи, орієнтація клапанів комунікантних вен стопи та досить великі розміри дистальних відділів ВПВ в межах гомілки. МПВ є обхідним шунтом щодо "м'язового насоса" гомілки, а ВПВ забезпечує можливість відтоку, минаючи "м'язові насоси" гомілки і стегна. Таким чином, ці шляхи венозного відтоку запобігають можливості виникнення венозної гіпертензії у венах стопи.

Висновки.

Венозна система нижньої кінцівки є багаторівневою сіткою глибоких, поверхневих та перфорантних вен, здатною забезпечувати ефективний відтік крові від стопи та гомілки до центральних магістралей. Анатомічна варіантність вен, їх клапанів та приток визначає як фізіологічні механізми м'язового насоса, так і схильність до розвитку хронічної венозної недостатності та варикозної хвороби. Структурно-функціональні особливості вен, включно з інтимою, медією та адвентицією з vasa venarum, відображають адаптацію до високого гідростатичного тиску та забезпечують стабільність гемодинаміки; порушення будь-якого з цих компонентів може призводити до венозної дисфункції. Знання морфо-функціональної організації вен, локалізації приток, клапанів та взаємозв'язків поверхневих і глибоких вен є ключовим для діагностики, хірургічного та малоінвазивного лікування венозної патології, а також для розробки профілактичних заходів у пацієнтів із підвищеним ризиком венозної недостатності.

Література

1. Garnizone M, Vārtina E, Pilmane M. Morphologic comparison of blood vessels used for coronary artery bypass surgery. Folia Morphologica. 2022;81(3):584-593. DOI: 10.5603/FM.a2021.0084.
2. Părău AF, Manzur AR, Mihaicuta S, Petrache IA. The controversy of using insufficient great saphenous veins in coronary artery bypass grafting: a comparative morphological analysis of healthy and insufficient veins related to the possibility of using them as a graft. Biomedicines. 2024;12(3):476. DOI: 10.3390/biomedicines12030476.
3. Raffetto JD, Khalil RA. Mechanisms of lower extremity vein dysfunction in chronic venous disease. Open Access Emerg Crit Care. 2021;16:2574-1209.
4. De Maeseneer MG, Kakkos SK, Aherne T, Baekgaard N, Black S, Blomgren L, et al. European Society for Vascular Surgery (ESVS) 2022 Clinical Practice Guidelines on the Management of Chronic Venous Disease of the Lower Limbs. Eur J Vasc Endovasc Surg. 2022;63(2):184-267.
5. Märkl B, Raab S, Arnholdt H, Vicol C. Morphological and histopathological comparison of left and right internal thoracic artery with implications on their use for coronary surgery. Interdiscip Cardiovasc Thorac Surg. 2003;2(1):73-76. DOI: 10.1016/S1569-9293(02)00102-0.
6. Huang TH, De Silva K, Allahwala UK, Danson EJ, Karjalainen PK, Kajander OA, et al. In vivo morphologic comparison of saphenous vein grafts and native coronary arteries following non-ST elevation myocardial infarction: an OCT study. Cardiovasc Revasc Med. 2019;20(1):16-21.
7. White CJ, Ramee SR, Collins TJ, Mesa JE, Jain A. Morphologic comparison of atherosclerotic lesions in native coronary arteries and saphenous vein grafts with intracoronary angioscopy in patients with unstable angina. J Am Coll Cardiol. 1993;21(5):1181-1189.
8. Stenmark KR, Yeager ME, El Kasmi KC, Nozik-Grayck E, Gerasimovskaya EV, Li M, et al. The adventitia: essential regulator of vascular wall structure and function. J Vasc Res. 2013;50(6):471-487.