DOI 10.29254/2523-4110-2025-4-179/addition-38-40
УДК 611.748.2.018-022.7

Каратєєва С. Ю.

МОРФОМЕТРИЧНА ХАРАКТЕРИСТИКА ПРОМІЖНОГО ШИРОКОГО М'ЯЗА ЧОТИРИГОЛОВОГО М'ЯЗА СТЕГНА ЗА ДАНИМИ УЛЬТРАЗВУКОВОГО ДОСЛІДЖЕННЯ

Буковинський державний медичний університет (м. Чернівці, Україна)

Анотація. *За умов морфометричного дослідження, яке проведено на 48-ми юнаках віком від 16 до 18 років (основна група – гравці команди майстрів спорту України з футболу «Університет», студенти I-II курсів факультету фізичної культури, спорту та реабілітації Чернівецького національного університету імені Юрія Федьковича та студенти контрольної групи, які додатково спортом не займались. Досліджуваним юнакам було проведено ультразвукову діагностику проміжного широкого м'яза чотириголового м'яза стегна. Встановлювали довжину, ширину та глибину. Отже, за результатами об'єму проміжного широкого м'яза чотириголового м'яза стегна в верхній третині встановлено, що об'єм м'яза професійних футболістів більший на 10,3%, від об'єму м'яза студентів, які відвідували секцію з футболу та на 30,0%, від об'єму м'яза студентів контрольної групи. Також, за результатами в середній третині встановлено, що об'єм м'яза професійних футболістів більший на 19,7%, від об'єму м'яза студентів, які відвідували секцію з футболу та на 23,1%, від об'єму м'яза студентів контрольної групи. За результатами в нижній третині встановлено, що об'єм м'яза в нижній третині професійних футболістів на 15,6% більший, порівняно зі студентами, які відвідували секцію з футболу та на 34,2% від об'єму м'яза студентів контрольної групи.*

Ключові слова: *анатомія, скелетні м'язи, кінцівки, антропометрія, морфометрія, морфологія, спортсмени, футболісти, студенти, людина, чотириголовий м'яз, УЗД.*

Abstract. *In order to the morphometric study conducted on 48 young men aged 16 to 18 years (the main group - players of the team of masters of sports of Ukraine in football "University", students of the 1st-2nd years of the Faculty of Physical Culture, Sports and Rehabilitation of Yuriy Fedkovych Chernivtsi National University and students of the control group who did not additionally engage in sports. The young boys under study underwent ultrasound diagnostics of the intermediate broad muscle of the quadriceps femoris muscle. The length, width and depth were determined. So, according to the results of the volume of the vastus intermedius muscle of the quadriceps femoris muscle in the upper third, it was established that the muscle volume of professional football players is 10.3% larger than the muscle volume of students who attended the football section and 30.0% larger than the muscle volume of students in the control group. Also, according to the results in the middle third, it was established that the muscle volume of professional football players is 19.7% greater than the muscle volume of students who attended the football section and 23.1% greater than the muscle volume of students in the control group. According to the results in the lower third, it was found that the muscle volume in the lower third of professional football players is 15.6% greater than that of students who attended the football section and 34.2% greater than that of students in the control group.*

Key words: *anatomy, skeletal muscles, limbs, anthropometry, morphometry, morphology, athletes, football players, students, man, quadriceps muscle, ultrasound.*

Зв'язок публікації з плановими науково-дослідними роботами.

Робота є фрагментом планової науково-дослідної роботи кафедри анатомії, клінічної анатомії та оперативної хірургії Буковинського державного медичного університету «Статево-вікові закономірності онтогенетичних перетворень і морфометричні параметри органів та структур за умов норми і експерименту. Морфо-функціональні та антропометричні особливості опорно-рухового апарату спортсменів, номер державної реєстрації 0125U001531.

Вступ.

Літературні дані свідчать про високу зацікавленість науковців морфологічними параметрами спортсменів з погляду відбору до конкретних видів спорту для досягнення високих результатів, а також з метою профілактики та запобіганню травматизації під час тренувань та змагань, розробки програм під час реабілітації спортсменів з метою відновлення їх працездатності. Навіть, деякі автори стверджують, що структура та розподіл м'язів відіграють центральну роль у визначенні спортивних результатів, особливо в видах спорту, що включають швидкість та силу [1-5]. А саме чотири м'язи стегна, які складають чотириголовий м'яз стегна, дозволяють гравцям спринтувати або підтримувати стійкий біг під час гри. Розвиток цих м'язів робить гравців впливає на швидкість під час гри та надає більше сили при ударенні ногою [6-7].

Відомо, що ультразвукове дослідження м'язів є доступним та інформативним, оскільки дозволяє визначити структуру, форму, розміри та об'єм м'язів, місця кріплення та наявність патологій чи атиповості. Особливо такі дані цінні при дослідженні спортсменів на різних етапах підготовки, а також мають вагоме значення і при спортивному відборі до конкретного виду спорту [8-10]. Робіт присвячених дослідженню морфометричних параметрів проміжного широкого м'яза чотириголового м'яза стегна з використанням УЗД майже не має.

Мета дослідження.

Встановити об'єм проміжного широкого м'яза чотириголового м'яза стегна з метою визначення спортивної орієнтації та відбору у професійний футбол.

Об'єкт і методи дослідження.

Морфометричне дослідження проведено на 48-ми юнаках віком від 16 до 18 років. Основну групу становлять 32 юнаки, з них I група – 16 гравців ко-

манди майстрів спорту України з футболу «Університет», м. Чернівці та II група – 16 студентів I-II курсів факультету фізичної культури, спорту та реабілітації Чернівецького національного університету імені Юрія Федьковича. III група – контрольна група, яку склали 16 студентів I-II курсів медичних факультетів Буковинського державного медичного університету. Середня вага тіла досліджуваних становить 78,50±2,26 кг, зріст – 180,40±2,36 см.

Досліджуваним юнакам було проведено морфометричне дослідження за допомогою ультразвукової діагностики проміжного широкого м'яза чотириголового м'яза стегна. Встановлювали довжину, ширину та глибину **(табл. 1, 2, 3).**

Для виявлення значимих відмінностей середніх значень об'єму між групами досліджуваних використано однофакторний дисперсійний аналіз (one-way ANOVA).

Результати дослідження та їх обговорення.

За результатами об'єму проміжного широкого м'яза стегна в верхній третині встановлено різницю між професійними футболістами та студентами контрольної групи, де більший об'єм в верхній третині відмічається у професійних футболістів на 30,0%, порівняно з студентами контрольної групи, а також є різниця між студентами, які відвідували секцію з футболу та контрольною групою, де більший об'єм проміжного широкого м'яза в верхній третині відмічається у студентів, які відвідували секцію з футболу на 22,3%, порівняно зі студентами контрольної групи. Також є різниця між професійними футболістами та студентами, які відвідували секцію з футболу, де більший об'єм проміжного широкого м'яза стегна в верхній третині відмічається у професійних футболістів на 10,3%, порівняно зі студентами, які відвідували секцію з футболу **(рис. 1)**.

За результатами об'єму проміжного широкого м'яза стегна в середній третині також є різниця між групами, а саме у професійних футболістів об'єм м'яза більший на 23,1% від об'єму м'яза студентів контрольної групи, а також є різниця між студентами, які відвідували секцію з футболу та контрольною групою, де більший об'єм проміжного широкого м'яза в середній третині відмічається у студентів, які відвідували секцію з футболу на 22,3%, порівняно зі студентами контрольної групи. Також, між I та II групами теж є різниця, об'єму проміжного широкого м'яза стегна в середній третині більший у професійних футболістів на 19,7%, порівняно зі студентами, які відвідували секцію з футболу **(рис. 2)**.

За результатами об'єму проміжного широкого м'яза стегна в нижній третині також є різниця між групами, а саме у професійних футболістів об'єм м'яза більший на 34,2% від об'єму м'яза студентів контрольної групи, а також є різниця між студентами, які відвідували секцію з футболу та контрольною групою, де більший об'єм проміжного широкого м'яза в нижній третині встановлений у студентів, які відвідували секцію з футболу на 22,0%, порівняно зі студентами контрольної групи. За порівнянням між I та II групами є також різниця, оскільки об'єм проміжного широкого м'яза стегна в нижній третині у про-

Таблиця 1 – Середні значення об'єму проміжного широкого м'яза стегна в верхній третині (mm^3)

Групи	Середній інтервал	Нижній інтервал	Вищий інтервал	Середньо-квадратичне відхилення	Стандартна помилка
I	805447.4	756327.8	854567.0	131544.68	24016.66
II	722470.9	692010.0	752931.8	84487.29	14935.38
III	561045.7	506386.2	615705.1	146380.66	26725.33

Примітки: I група – професійні футболісти; II група – студенти, які відвідували секцію з футболу; III група – контрольна група.

Таблиця 2 – Середні значення об'єму проміжного широкого м'яза стегна в середній третині (mm^3)

Групи	Середній інтервал	Нижній інтервал	Вищий інтервал	Середньо-квадратичне відхилення	Стандартна помилка
I	571514.4	539533.9	603494.9	85645.30	15636.622
II	547342.4	527978.1	566706.7	53709.29	9494.551
III	439493.3	406959.7	472026.8	87126.51	15907.051

Примітки: I група – професійні футболісти; II група – студенти, які відвідували секцію з футболу; III група – контрольна група.

Таблиця 3 – Середні значення об'єму проміжного широкого м'яза в нижній третині (mm^3)

Групи	Середній інтервал	Нижній інтервал	Вищий інтервал	Середньо-квадратичне відхилення	Стандартна помилка
I	508705.5	483675.8	533735.2	67030.86	12238.10
II	429108.3	429108.3	438332.0	25583.23	4522.52
III	334767.9	309185.5	360350.3	68510.94	12508.33

Примітки: I група – професійні футболісти; II група – студенти, які відвідували секцію з футболу; III група – контрольна група.

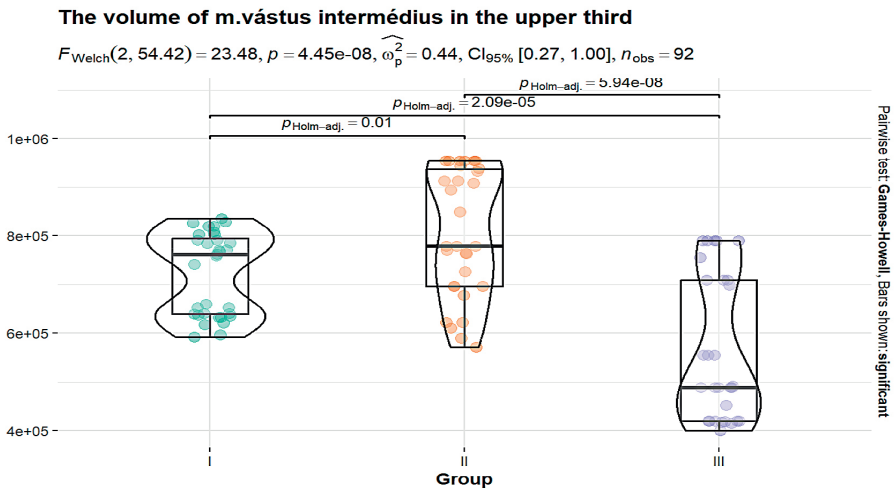

Рисунок 1 – Різниця середніх значень оцінки об'єму проміжного широкого м'яза стегна в верхній третині.

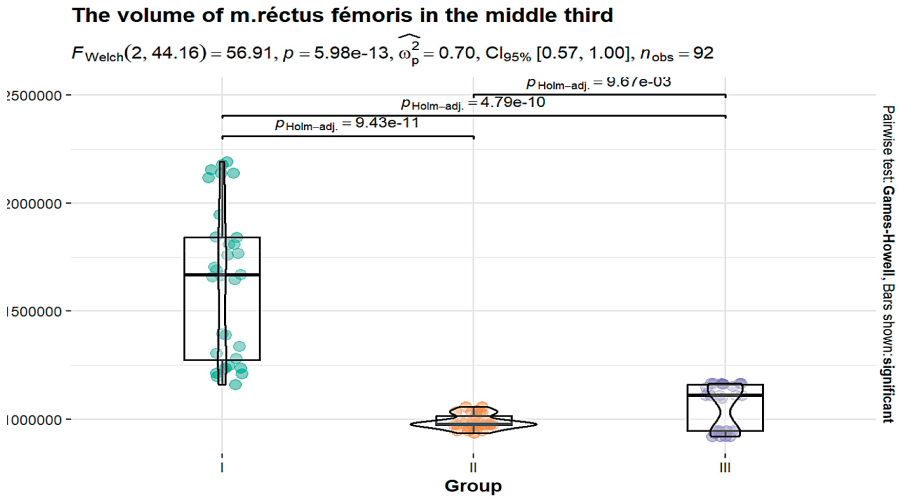

Рисунок 2 – Різниця середніх значень оцінки об'єму проміжного широкого м'яза стегна в середній третині.

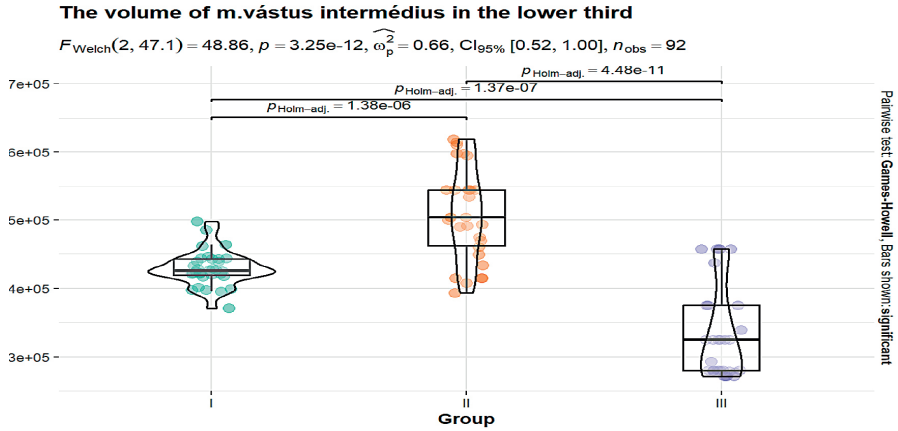

Рисунок 3 – Різниця середніх значень оцінки об'єму проміжного широкого м'яза стегна в нижній третині.

фесійних футболістів на 15,6% більший, порівняно зі студентами, які відвідували секцію з футболу **(рис. 3)**.

Отже, встановлено, що найбільший об'єм проміжного широкого м'яза стегна мають професійні футболісти, дещо менший студенти, які відвідували секцію з футболу, на відміну від студентів контрольної групи. які додатково спортом не займались.

Тому, на нашу думку, саме ультразвукове дослідження чотириголового проміжного широкого м'яза стегна для визначення об'єму в верхній, середній та нижній третині має практичне значення щодо рекомендації з метою визначення спортивної орієнтації та відбору у професійний футбол.

Висновки.

1. За результатами об'єму проміжного широкого м'яза чотириголового м'яза стегна в верхній третині встановлено, що об'єм м'яза професійних футболістів більший на 10,3%, від об'єму м'яза студентів, які відвідували секцію з футболу та на 30,0%, від об'єму м'яза студентів контрольної групи.

2. За результатами об'єму проміжного широкого м'яза чотириголового м'яза стегна в середній третині встановлено, що об'єм м'яза професійних футболістів більший на 19,7%, від об'єму м'яза студентів, які відвідували секцію з футболу та на 23,1%, від об'єму м'яза студентів контрольної групи.

3. За результатами об'єму проміжного широкого м'яза чотириголового м'яза стегна в нижній третині встановлено, що об'єм м'яза в нижній третині професійних футболістів на 15,6% більший, порівняно зі студентами, які відвідували секцію з футболу та на 34,2% від об'єму м'яза студентів контрольної групи.

Перспективи подальших досліджень.

Подальше вивчення антропометричних та морфометричних параметрів спортсменів за допомогою ультразвукового дослідження щодо вирішення задач відбору та спортивної орієнтації.

Література

1. Ezeiza J, Tam N, Torres-Unda J, Granados C, Santos-Concejero J. Anthropometric characteristics of top-class Olympic race walkers. Journal of Sports Medicine and Physical Fitness. 2019;59(3):429-433. DOI: 10.23736/S0022-4707.18.08363-9.
2. Gardasevic J, Bjelica1 D, Vasiljevic I, Corluka M, Arifi F, Sermaxhaj S. Morphological Characteristics and Body Composition of the Winners of the Soccer Cup of Bosnia and Herzegovina and Kosovo. Sport Mont. 2020;18(1):103-105. DOI: 10.26773/smj.200219.
3. Gusic M, Popovic S, Masanovic B, Radakovic M. Sport-specific morphology profile: differences in anthropometric characteristics among elite soccer and handball players. Sport Mont. 2017;15(1):3-6.
4. Hyka A, Bicoku E, Mysliu A, Cuka A. The Association of Sprint Performance with Anthropometric Parameters in Youth Soccer Players. Sport Mont. 2017;15(1):31-33.
5. Karatieieva SYu, Slobodian OM, Tsurkan IM, Kozlovska GO, Grodetskyy VK. Comparative morphometric characteristics of the rectus femoris muscle of the hipaccording to the data of the ultrasound study. World of Medicine and Biology. 2024;2(88):71-76. DOI: 10.26724/2079-8334-2024-2-88-71-76.
6. Karatieieva SYu, Slobodian OM, Moseychuk YuYu, Muzyka NYa, Slobodian KV, Moroz OO. Dynamic comparison the lower extremities length in students education in higher institutions. Wiadomosci Lekarskie. 2024;LXXVII(3):456-461. DOI: 10.36740/WLek202403113.
7. Masanovic B, Bavcevic T, Bavcevic I. Comparative Study of Anthropometric Measurement and Body Composition between Junior Soccer and Volleyball Players from the Serbian National League. Sport Mont. 2019;17(1):9-14. DOI: 10.26773/smj.190202.
8. Pavlović R, Mihajlović I, Radulović N, Nikolić S. Anthropometric parameters of elite male runners sprint: are body height and body weight good predictors of results. Health, sport, rehabilitation. 2022;8(3):64-74. DOI: 10.34142/ HSR.2022.08.03.05.
9. Thomas D, Erdman K, Burke L. American College of Sports Medicine joint position statement. Nutrition and athletic performance. Medicine and Science in Sports and Exercise. 2016;48(3):543-568. DOI: 10.1249/MSS.000000 0000000852.
10. Weide G, Zwaard S, Huijing A, Jaspers T. 3D Ultrasound Imaging: Fast and Cost-effective Morphometry of Musculoskeletal Tissue. J Vis Exp. 2017;129:55943. DOI: 10.3791/55943.