

DOI 10.29254/2077-4214-2025-2-177-416-422

UDC 611.716-053.8-073.75

¹Adamovych O. O., ²Sopnieva N. B., ³Bilash S. M., ⁴Voitsenko N. M., ¹Rudnytska Kh. I.**ANALYSIS OF FACIAL BONE STRUCTURE SYMMETRY IN ADULT INDIVIDUALS BASED ON RADIOGRAPHIC EXAMINATION DATA**¹Danylo Halytsky Lviv National Medical University (Lviv, Ukraine)²Lviv Medical Academy named after Andrey Krupynsky (Lviv, Ukraine)³Poltava State Medical University (Poltava, Ukraine)⁴Dental Polyclinic No. 1 (Lviv, Ukraine)

adamovych.o@gmail.com

Radiographic examination of the facial skeleton enables the assessment of symmetry in complex anatomical regions and facial bone structures, helping to elucidate causal relationships between asymmetry and functional disturbances that may lead to the onset and progression of pathological changes in anatomically or functionally related organs and systems.

This study, aimed at determining the frequency of facial bone structure asymmetry detected by radiographic examination, was conducted using 100 panoramic radiographs of the maxillofacial region from randomly selected adult individuals.

The frequency of asymmetry in various facial skeletal structures among adults of different sexes was established and compared based on radiographic data.

It was found that a comprehensive analysis of the interrelation between all manifested types of asymmetry in the studied structures – along with clarification of the sequence of the observed changes – requires an in-depth investigation into the age-related remodeling patterns of the facial skeleton and tracking of individual changes over time, beginning from childhood. The data obtained confirm the findings of other researchers, significantly expanding knowledge about facial asymmetry manifestations at different life stages. These findings are clinically important, as they enhance understanding of the causes of facial asymmetry and provide a foundation for developing effective methods of preventing its progression and the development of associated secondary changes and pathological conditions.

Key words: symmetry, asymmetry, facial skeleton, maxillofacial region, radiological diagnostics.

Connection of the publication with planned research work.

The study was conducted within the framework of the planned scientific research project of the Department of Normal Anatomy and the Department of Operative Surgery with Topographic Anatomy of Danylo Halytsky Lviv National Medical University titled “Morphofunctional features of organs during pre- and postnatal ontogenesis, under the influence of opioids, food additives, reconstructive surgeries, and obesity” (state registration number 0120U002129).

Introduction.

Today, radiological imaging methods are widely used across various fields of medicine, often serving as the “gold standard” for diagnosis and monitoring treatment effectiveness. “Incidental findings” and individual structural features visualized during screening or preventive examinations allow for the identification of age-, sex-, and constitution-related anatomical patterns, as well as structural and functional characteristics of organs and regions that may become potential catalysts for the onset and progression of pathological changes in the body [1, 2]. Facial structure asymmetry is not only an aesthetic defect but often a cause of dysfunctions in the digestive, respiratory, circulatory, and nervous systems. It contributes to the deterioration of overall patient well-being and presents a significant medical and social issue [3-6]. Radiographic examination of the

facial skeleton allows for the assessment of symmetry in complex anatomical regions and facial bone structures. It also helps to elucidate cause-and-effect relationships between asymmetry and functional impairments that may lead to the development and progression of pathological changes in organs and systems that are topographically or functionally related [6-8].

The aim of the study.

To determine the frequency of asymmetry in facial bone structures as identified during radiographic examination.

Object and research methods.

The study was conducted on 100 panoramic radiographs of the maxillofacial region of adult individuals (50 men and 50 women), selected by randomization, who were patients of the dental clinic «STOMATOLOGIYA» (Lviv, Ukraine). The radiographs were assessed for the presence of nasal septum deviation, symmetry of the paranasal sinuses (maxillary and frontal), orbits, temporomandibular joints, and dental arches. Symmetry of the examined structures was evaluated through visual inspection of the panoramic radiographs. The obtained data were processed using statistical methods, including frequency grouping of the observed manifestations and graphical representation of quantitative findings. This study complies with the main bioethical standards of the Declaration of Helsinki, the Council of Europe Convention on Human Rights and

Biomedicine (1977), the laws of Ukraine, and relevant WHO provisions.

Research results and their discussion.

Analysis of the 100 panoramic radiographs revealed that only 23 individuals (23% of the total examined population) – specifically, 14 women (28% of all women examined) and 9 men (18% of all men examined) – did not exhibit pronounced signs of asymmetry in the facial skeletal structures. Among the individuals showing signs of asymmetry in the examined region, the most common findings were asymmetric edentulism (70% of cases) and nasal septum deviation (61%). Frontal sinus asymmetry was observed nearly twice as often as maxillary sinus asymmetry (in 56% and 30% of cases, respectively). Asymmetry of the temporomandibular joint (TMJ) was noted in 38% of cases, while orbital asymmetry was the least common, found in only 8% of the examined individuals.

Analysis of the radiograph results showed a similar distribution of facial skeletal asymmetries between males and females (fig. 1). In men, the most frequently visualized findings were asymmetric edentulism (86%) and nasal septum deviation (74%). Frontal sinus asymmetry was observed in 58% of men, maxillary sinus asymmetry in 36%, and TMJ asymmetry in 46%. In women, asymmetric edentulism and frontal sinus asymmetry were observed with equal frequency (54%). Nasal septum deviation was found in 48% of women, TMJ asymmetry in 30%, and maxillary sinus asymmetry in 24%. In both men and women, orbital asymmetry was the least frequently manifested: observed in only 10% of men and 6% of women.

A comparison of the frequency of asymmetry manifestation in various facial skeletal structures between adult males and females indicates that all recorded indicators are higher in men than in women (fig. 2).

The conducted analysis of combinations of asymmetries in different facial skeletal structures revealed that there was not a single case of asymmetry manifested by only one parameter.

In 20% of cases (18% of men and 22% of women), asymmetric edentulism was combined with asymmetry of the temporomandibular joint (TMJ). In 6% of cases (8% of men and 4% of women), a combination of asymmetric edentulism with nasal septum deviation, TMJ asymmetry, and maxillary sinus asymmetry was observed.

In 10% of cases (5% of men and 5% of women), nasal septum deviation was manifested together with asymmetry of both maxillary and frontal sinuses. A complex combination of asymmetric edentulism, nasal septum deviation, TMJ asymmetry, maxillary and frontal sinus asymmetry, and orbital asymmetry was found in only one man (1% of all examined cases and 2% of all male participants). Since the randomized sample included only radiographs of adult individuals, the results allow

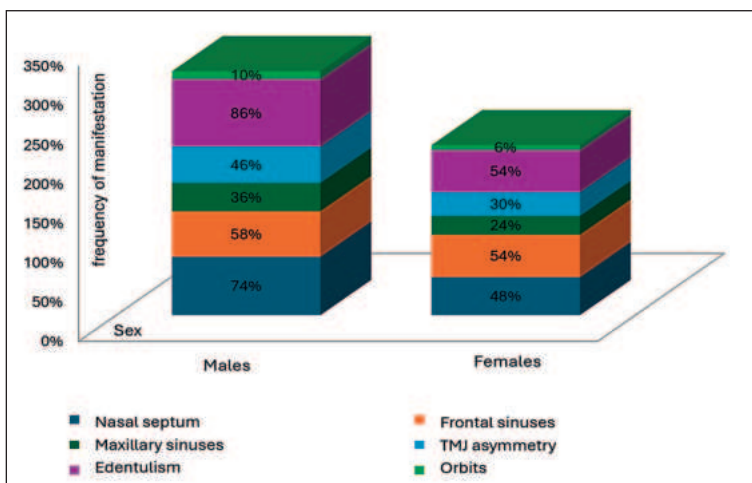


Figure 1 – Frequency of asymmetry manifestation in various facial skeletal structures in adult individuals of different sexes according to radiographic examination data.

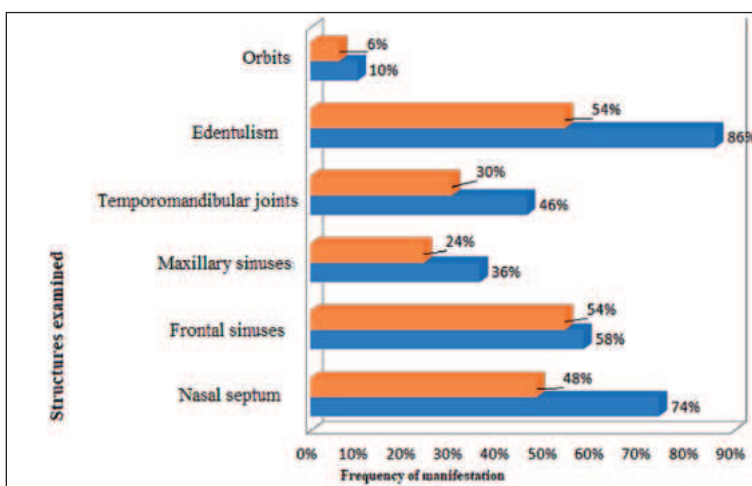


Figure 2 – Comparison of the frequency of asymmetry manifestation in various facial skeletal structures in adult individuals of different sexes based on radiographic examination data.

us to conclude that there is an association between asymmetric edentulism and asymmetry of other facial skeletal structures, particularly the temporomandibular joint, nasal septum, and maxillary sinuses. Current scientific medical literature contains numerous reports confirming the relationship between tooth loss and TMJ dysfunction [3, 5, 6, 9].

However, in order to fully assess the interrelationship between all observed variants of asymmetry in the studied structures – and to reasonably determine which changes are primary and which arise and progress secondarily – comprehensive study is required. This includes the analysis of facial skeletal remodeling patterns with age and the monitoring of individual changes over time, beginning from childhood. Our findings support the results of other researchers [9-13], significantly complementing existing knowledge about facial asymmetry manifestations at different stages of life.

They are of clinical importance, as they can help clarify the causes of asymmetry and thus serve as a foundation for the development of effective methods for preventing its progression and the onset of secondary changes and associated pathological conditions.

Conclusions.

1. Only 23% of adult individuals do not exhibit pronounced signs of facial skeletal structure asymmetry.
2. Asymmetric edentulism is the most common type of facial skeletal asymmetry (70%), while orbital asymmetry is the rarest (8%).
3. Asymmetry of facial skeletal structures occurs more frequently in men than in women.
4. In the analyzed sample, no cases of asymmetry were manifested by a single parameter only.
5. Asymmetric edentulism is most commonly combined with other types of asymmetry.

Prospects for further research.

The use of radiological methods for studying sex-related, constitutional, and individual characteristics – as well as age-related remodeling patterns of complex anatomical regions, particularly the head – offers valuable opportunities for early detection of asymmetries in examined structures. It also enables assessment of their impact on adjacent and functionally related organs and regions, and facilitates timely prevention of secondary pathologies that may develop as a result of such asymmetries.

DOI 10.29254/2077-4214-2025-2-177-416-422

УДК 611.716-053.8-073.75

¹Адамович О. О., ²Сопнева Н. Б., ³Білаш С. М., ⁴Войценко Н. М., ¹Рудницька Х. І.

АНАЛІЗ СИМЕТРИЧНОСТІ КІСТКОВИХ СТРУКТУР ЛИЦЯ У ОСІБ ЗРІЛОГО ВІКУ ЗА ДАНИМИ РЕНТГЕНОЛОГІЧНОГО ОБСТЕЖЕННЯ

¹ДНП «Львівський національний медичний університет імені Данила Галицького»
(м. Львів, Україна)

²ВНКЗ ЛОР Львівська медична академія імені Андрея Крупинського (м. Львів, Україна)

³Полтавський державний медичний університет (м. Полтава, Україна)

⁴КНП Стоматологічна поліклініка № 1 (м. Львів, Україна)

adamovych.o@gmail.com

Рентгенологічне обстеження лицевого скелету дозволяє визначити симетричність складних анатомічних ділянок та кісткових структур лица і з'ясувати причинно-наслідкові зв'язки їх асиметрії і функціональних порушень, що ведуть до виникнення та прогресування патологічних змін в органах і системах, пов'язаних з ними топографічно або функціонально.

Дослідження частоти асиметрії кісткових структур лица, виявлених при проведенні рентгенологічного обстеження проведено на 100 панорамних рентгенограмах щелепно-лицевої ділянки осіб зрілого віку, вибраних методом рандомізації.

Встановлено частоту маніфестації асиметрії різних структур лицевого черепа у осіб зрілого віку різної статі за даними рентгенологічного обстеження та проведено її порівняння у чоловіків і жінок.

З'ясовано, що комплексне вивчення взаємозв'язку між всіма маніфестованими варіантами асиметрії досліджуваних структур з метою з'ясування послідовності виникнення виявлених змін необхідне детальне дослідження закономірностей перебудови лицевого черепа у віковому аспекті та відстеження індивідуальних змін в часовій динаміці, починаючи з дитячого віку. Отримані дані підтверджують результати досліджень інших авторів, суттєво доповнюючи інформацію щодо проявів асиметрії лица в різні вікові періоди, і є важливими з клінічної точки зору, оскільки дозволять зрозуміти причини її виникнення, а відтак – стануть підґрунтям для пошуку та розпрацювання ефективних методів профілактики її прогресуванню та розвитку вторинних змін і спровокованих ними патологічних станів.

Ключові слова: симетрія, асиметрія, лицевий скелет, щелепно-лицева ділянка, променева діагностика.

Зв'язок публікації з плановими науково-дослідними роботами.

Дослідження виконане в рамках планової наукової роботи кафедри нормальної анатомії і кафедри оперативної хірургії з топографічною анатомією Львівського національного медичного університету імені Данила Галицького «Морфофункціональні особливості органів у пре- та постнатальному періодах онтогенезу, при впливі опіоїдів, харчових добавок, реконструктивних операціях та ожирінні» (номер державної реєстрації 0120U002129).

Вступ.

Сьогодні променеві методи обстеження мають широке застосування в різних галузях медицини, часто – як «золотий стандарт» для діагностики та моніторингу ефективності лікування. «Випадкові знахідки» та індивідуальні структурні особливості, що

візуалізуються при проведенні скринінгових чи профілактичних обстежень пацієнтів, дозволяють з'ясувати вікові, статеві, конституційні закономірності будови організму, а також – структурно-функціональні характеристики його органів та ділянок, які можуть стати потенційними каталізаторами виникнення та розвитку патологічних змін в організмі [1, 2]. Асиметрія структур та ділянок лица є не лише естетичною вадою, а нерідко – причиною порушення функцій травної, дихальної, кровоносної та нервової систем, причиною погіршення загального самопочуття пацієнта та серйозною медико-соціальною проблемою [3-6]. Рентгенологічне обстеження лицевого скелету дозволяє визначити симетричність складних анатомічних ділянок та кісткових структур лица і з'ясувати причинно-наслідкові зв'язки їх асиметрії і функціональних порушень, що ведуть до виникнення та про-

гресування патологічних змін в органах і системах, пов'язаних з ними топографічно або функціонально [6-8].

Мета дослідження.

З'ясування частоти асиметрії кісткових структур лица, виявлених при проведенні рентгенологічного обстеження.

Об'єкт і методи дослідження.

Дослідження було проведено на 100 панорамних рентгенограмах щелепно-лицевої ділянки осіб зрілого віку (50 чоловіків та 50 жінок), вибраних методом рандомізації, пацієнтів стоматологічної клініки «СТОМАТОЛОГІЯ» (м. Львів). На знімках визначали наявність ознак викривлення носової перегородки, симетричність принососових пазух (верхньощелепних та лобних), орбіт, скронево-нижньощелепного суглоба та зубних рядів. Симетричність досліджуваних структур визначали шляхом візуального огляду панорамних рентгенограм. Опрацювання отриманих даних проведено з використанням статистичних методів групування частот маніфестації досліджуваних показників та графічного відображення кількісних даних. Проведене дослідження не порушує і не суперечить основним біоетичним нормам Гельсінкської декларації, Конвенції Ради Європи про права людини та біомедицину (1977 р.), законам України та відповідним положенням ВООЗ.

Результати дослідження та їх обговорення.

За результатами опрацювання 100 панорамних рентгенограм було з'ясовано, що в рандомізованій групі осіб зрілого віку лише 23 особи (23% від загальної кількості обстежених), зокрема – 14 жінок (28% від загальної кількості обстежених жінок) і 9 чоловіків (18% від загальної кількості обстежених чоловіків) не мали виражених ознак асиметрії досліджуваних структур лицевого скелету. Встановлено, що серед осіб, у яких було виявлено ознаки асиметрії структур досліджуваної ділянки, найчастіше спостерігали асиметричну адентію (70% випадків) та ознаки викривлення носової перегородки (61%). Асиметрію лобних пазух спостерігали майже удвічі частіше, ніж верхньощелепних (у 56% та 30% випадків відповідно). Асиметрію скронево-нижньощелепного суглоба було виявлено у 38% випадків, а асиметрію орбіт – лише у 8% обстежених.

Аналіз результатів опрацювання рентгенограм засвідчив подібне співвідношення частоти виявлення асиметричності різних структур лицевого скелету у осіб чоловічої та жіночої статі (рис. 1). У чоловіків найчастіше візуалізувалась асиметрична адентія (86%) та ознаки викривлення носової перегородки (74%). Асиметрію лобних пазух було виявлено у 58% чоловіків, верхньощелепних пазух – у 36%, а скронево-нижньощелепного суглоба – у 46%. У жінок з однаковою частотою (по 54%) спостерігали асиметричну адентію та асиметрію лобних пазух. 48% жінок мали ознаки викривлення носової перегородки, 30% – асиметрію скронево-нижньощелепного суглоба і 24% – асиметрію

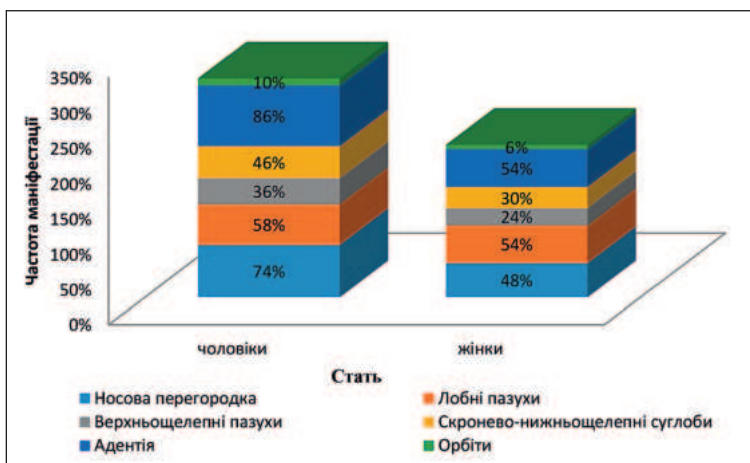


Рисунок 1 – Частота маніфестації асиметрії різних структур лицевого черепа у осіб зрілого віку різної статі за даними рентгенологічного обстеження.

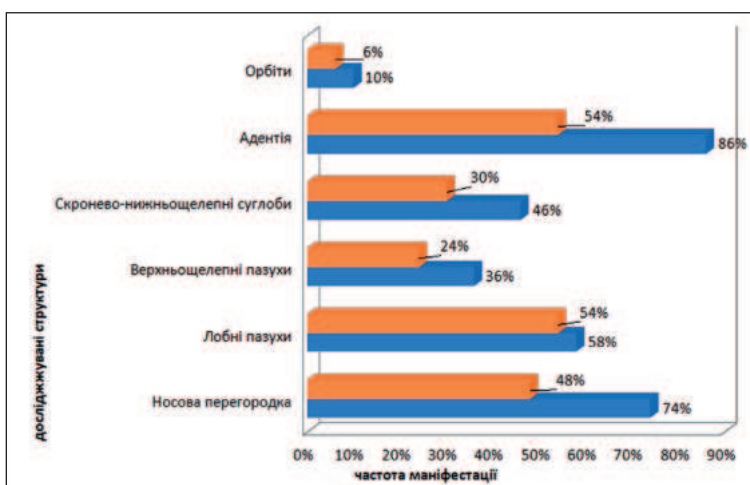


Рисунок 2 – Порівняння частоти маніфестації асиметрії різних структур лицевого черепа у осіб зрілого віку різної статі за даними рентгенологічного обстеження.

трію верхньощелепної пазухи. І у чоловіків і у жінок найрідше маніфестованою була асиметрія орбіт – її спостерігали лише у 10% чоловіків та у 6% жінок.

Порівняння частоти маніфестації асиметрії різних структур лицевого черепа у осіб зрілого віку різної статі засвідчує, що всі встановлені показники є вищими у чоловіків, ніж у жінок (рис. 2).

Проведений аналіз варіантів поєднання асиметрії різних структур лицевого скелету засвідчив, що в опрацьованій вибірці не було жодного випадку маніфестації асиметрії лише за одним показником. У 20% випадків (18% чоловіків та 22% жінок) асиметрична адентія поєднувалась з асиметрією скронево-нижньощелепного суглоба. У 6% випадків (8% чоловіків та 4% жінок) спостерігали поєднання асиметричної адентії з ознаками викривлення носової перегородки, асиметрією скронево-нижньощелепного суглоба та асиметрією верхньощелепних пазух. У 10% випадків (по 5% чоловіків та жінок) одночасно були маніфестовані ознаки викривлення носової перегородки, асиметрія верхньощелепних та лобних пазух. Асиметричну адентію у поєднанні з ознаками викривлення носової перегородки, асиметрією скронево-нижньощелепного суглоба, верхньощелепної та лобної пазух і орбіти було виявлено лише у 1 чоловіка (1% від загальної кількості опрацьованих випадків та 2% від загальної кількості чоловіків).

Оскільки рандомізована вибірка панорамних знімків включала лише знімки осіб зрілого віку, на підставі результатів їх опрацювання можна стверджувати лише про зв'язок між асиметричною адентією та асиметрією інших структур лицевого скелета, зокрема – скронево-нижньощелепного суглоба, носової перегородки та верхньощелепних пазух. Сучасна наукова медична література містить численні повідомлення про зв'язок між втратою зубів та дисфункцією скронево-нижньощелепного суглоба [3, 5, 6, 9]. Проте для того, щоб комплексно розглядати взаємозв'язок між всіма маніфестованими варіантами асиметрії досліджуваних структур та аргументовано стверджувати, які зміни є первинними, а які виникають та прогресують на їх фоні, необхідним є детальне вивчення закономірностей перебудови лицевого черепа у віковому аспекті та відстеження індивідуальних змін в часовій динаміці, починаючи з дитячого віку.

Отримані нами дані підтверджують результати досліджень інших авторів [9-13], суттєво доповнюючи інформацію щодо проявів асиметрії лица в різні вікові періоди, і є важливими з клінічної точки зору, оскільки дозволяють зрозуміти причини її виникнення, а відтак – стануть підґрунтям для пошуку та розpracювання ефективних методів профілактики її прогресування та розвитку вторинних змін і спровокованих ними патологічних станів.

суданню та розвитку вторинних змін і спровокованих ними патологічних станів.

Висновки.

1. Серед осіб зрілого віку лише 23% не мають виражених ознак асиметрії структур лицевого скелета.
2. Асиметрична адентія є найчастішим видом асиметрії структур лицевого скелета (70%), асиметрія орбіт маніфестується найрідше (8%).
3. У чоловіків асиметрія структур лицевого черепа маніфестується частіше, ніж у жінок.
4. В опрацьованій вибірці не виявлено жодного випадку маніфестації асиметрії лише за одним показником.
5. Найчастіше з іншими варіантами асиметрії поєднуються асиметрична адентія.

Перспективи подальших досліджень.

Використання променевих методів для вивчення статевих, конституційних та індивідуальних особливостей і закономірностей вікової перебудови складних анатомічних ділянок, зокрема – голови, відкриває можливості раннього виявлення асиметрії обстежуваних структур, з'ясування їх впливу на суміжні та функціонально поєднані органи і ділянки, а також дозволяє вчасно запобігти розвитку та прогресуванню вторинних патологій, що розвиваються на їх фоні.

References / Література

1. Lee SP, Hsu YT, Bair B, Toberman M, Chien LC. Gender and posture are significant risk factors to musculoskeletal symptoms during touchscreen tablet computer use. J Phys Ther Sci. 2018;30(6):855-61.
2. Sokolova II, Udovychenko NM, Herman SI, Tomilina TV, Khlystun NV. Renthenografichni doslidzhennya v stomatolohiyi: rekomendatsiyi dlya vidboru patsiyentiv i обмеzhennya radiatsiyonoho vplyvu. Kharkiv: KHNMU; 2020. 64 s. [in Ukrainian].
3. Cheong YW, Lo LJ. Facial asymmetry: etiology, evaluation, and management. Chang Gung Med J. 2011;34(4):341-51.
4. Kim JY, Jung HD, Jung YS, Hwang CJ, Park HS. A simple classification of facial asymmetry by TML system. J Craniomaxillofac Surg. 2014;42(4):313-20.
5. Silva NCF, Aquino ERB, Mello KCFR, Mattos JNR, Normando D. Orthodontists' and laypersons' perception of mandibular asymmetries. Dental Press J Orthod. 2011;16(4):38.e1-8.
6. Minich CM, Araújo EA, Behrens RG, Buschang PH, Tanaka OM, Kim KB. Evaluation of skeletal and dental asymmetries in Angle Class II subdivision malocclusions with cone-beam computed tomography. Am J Orthod Dentofacial Orthop. 2013;144(1):57-66.
7. Lee JK, Jung PK, Moon CH. Three-dimensional cone beam computed tomographic image reorientation using soft tissues as reference for facial asymmetry diagnosis. Angle Orthod. 2014;84(1):38-47.
8. Kukhlevskyy YUI, Masna ZZ. Promenevi biomarkery za danymy konusno-promenevoyi kompyuternoyi tomohrafiyi dlya vvyavlennya oznak anatomichnoyi asymetriyi verkhnoyi ta nyzhnoyi shchelep u osib zriloho viku. Svit medytsyny ta biolohiyi. 2018;4(66):167-171. [in Ukrainian].
9. Balykov VV, Bidnyuk KA, Balykov RV. Morfometrychni pokaznyky skronevo-nyzhnoshchelepnoho suhlobu pry asymetriyakh lytsya ta porushennyakh prykusu. Dosyahnennya biolohiyi ta medytsyny. 2017;1(29):36-40. [in Ukrainian].
10. Cherkes MB. Vplyv formy verkhnoshchelepnykh pazukh na kontakty z korennyamy zubiv za danymy kompyuternoї tomohrafiyi. Ukrainskyy radiolohichnyy ta onkolohichnyy zhurnal. 2021;29(3):31-50. DOI: <https://doi.org/10.46879/ukroj.3.2021.31-50>. [in Ukrainian].
11. Cherkes MB, Masna ZZ. Strukturni osoblyvosti verkhnoshchelepnykh pazukh u osib zriloho viku za danymy konusno-promenevoyi kompyuternoyi tomohrafiyi. Lviv: Kvant; 2022. 94 s. [in Ukrainian].
12. Vasylyv MAL. Liniyni ta prostorovi rozmyry lobovykh pazukh osib zriloho viku za danymy kompyuternoyi tomohrafiyi. Morphologia. 2023;17(3):25-29. DOI: <https://doi.org/10.26641/1997-9665.2023.3.25-29>. [in Ukrainian].
13. Cherpurnyy YUV, Chornohorskyi DM, Zhukovtseva OI, Kopchak AV. Porivnyalna otsinka klinichnoyi efektyvnosti metodiv likuvannya poyednanykh defektiv i deformatsiy vylychnoho kompleksu u orbity. Ukrayinskyy stomatolohichnyy almanakh. 2021;2:73-81. [in Ukrainian].

АНАЛІЗ СИМЕТРИЧНОСТІ КІСТКОВИХ СТРУКТУР ЛИЦЯ У ОСІБ ЗРІЛОГО ВІКУ ЗА ДАНИМИ РЕНТГЕНОЛОГІЧНОГО ОБСТЕЖЕННЯ

Адамович О. О., Сопнева Н. Б., Білаш С. М., Войценко Н. М., Рудницька Х. І.

Резюме. Сьогодні променеві методи обстеження мають широке застосування в різних галузях медицини, часто – як «золотий стандарт» для діагностики та моніторингу ефективності лікування. «Випадкові знахідки» та індивідуальні структурні особливості, що візуалізуються при проведенні скринінгових чи профілактичних обстежень пацієнтів, дозволяють з'ясувати вікові, статеві, конституційні закономірності будови організму, а також – структурно-функціональні характеристики його органів та ділянок, які можуть стати потенційними каталізаторами виникнення та розвитку патологічних змін в організмі.

Мета дослідження: з'ясування частоти асиметрії кісткових структур лица, виявлених при проведенні рентгенологічного обстеження.

Об'єкт і методи дослідження. Дослідження було проведене на 100 панорамних рентгенограмах щелепно-лицевої ділянки осіб зрілого віку (50 чоловіків та 50 жінок), вибраних методом рандомізації. Визначали наявність ознак викривлення носової перегородки, симетричність приносівих пазух (верхньощелепних та лобних), орбіт, скронево-нижньощелепного суглоба та зубних рядів.

Результати дослідження та їх обговорення. З'ясовано, що в рандомізованій групі осіб зрілого віку лише 23% обстежених не мали виражених ознак асиметрії досліджуваних структур лицевого скелету. Асиметричну адентію виявлено у 70% випадків, ознаки викривлення носової перегородки у 61%, а симетрію лобних пазух у 56%, верхньощелепних пазух у 30%, скронево-нижньощелепного суглоба у 38% та асиметрію орбіт у 8%. Співвідношення частоти виявлення асиметричності різних структур лицевого скелету є подібним у чоловіків та жінок, а частота їх маніфестації у чоловіків є вищою, ніж у жінок.

В опрацьованій вибірці не виявлено жодного випадку маніфестації асиметрії лише за одним показником. У 20% випадків (асиметрична адентія поєднувалась з асиметрією скронево-нижньощелепного суглоба. У 6% випадків спостерігали поєднання асиметричної адентії з ознаками викривлення носової перегородки, асиметрією скронево-нижньощелепного суглоба та асиметрією верхньощелепних пазух. У 10% випадків одночасно були маніфестовані ознаки викривлення носової перегородки, асиметрія верхньощелепних та лобних пазух. Асиметричну адентію у поєднанні з ознаками викривлення носової перегородки, асиметрією скронево-нижньощелепного суглоба, верхньощелепної та лобної пазух і орбіти було виявлено лише у 1%.

Висновки. Серед осіб зрілого віку лише 23% не мають виражених ознак асиметрії структур лицевого скелету.

Асиметрична адентія є найчастішим видом асиметрії структур лицевого скелету (70%), асиметрію орбіт маніфестується найрідше (8%).

У чоловіків асиметрія структур лицевого черепа маніфестується частіше, ніж у жінок.

В опрацьованій вибірці не виявлено жодного випадку маніфестації асиметрії лише за одним показником. Найчастіше з іншими варіантами асиметрії поєднується асиметрична адентія.

Ключові слова: симетрія асиметрія, лицевий скелет, щелепно-лицева ділянка, променева діагностика.

ANALYSIS OF FACIAL BONE STRUCTURE SYMMETRY IN ADULTS BASED ON RADIOGRAPHIC EXAMINATION DATA

Adamovych O. O., Sopnieva N. B., Bilash S. M., Voitsenko N. M., Rudnytska Kh. I.

Abstract. Nowadays, radiological methods are widely used across various fields of medicine and often serve as the “gold standard” for diagnostics and treatment monitoring. “Incidental findings” and individual structural features revealed during screening or preventive examinations enable the identification of age-, sex-, and constitution-related anatomical patterns, as well as structural and functional characteristics of organs and regions that may act as potential catalysts for the development of pathological changes.

The aim of the study: to determine the frequency of facial bone structure asymmetry as detected by radiographic examination.

Object and research methods. The study was conducted using 100 panoramic radiographs of the maxillofacial region from adult individuals (50 males and 50 females), selected through randomization. The following features were assessed: nasal septum deviation, symmetry of the paranasal sinuses (maxillary and frontal), orbits, temporomandibular joints (TMJ), and dental arches.

Research results and their discussion. Only 23% of the examined adult population had no pronounced signs of asymmetry in the evaluated facial skeletal structures. Asymmetric edentulism was identified in 70% of cases, nasal septum deviation in 61%, frontal sinus asymmetry in 56%, maxillary sinus asymmetry in 30%, TMJ asymmetry in 38%, and orbital asymmetry in 8%. The frequency distribution of asymmetry manifestations across different facial structures was similar in men and women, but the prevalence was generally higher in males.

No cases of isolated asymmetry in a single structure were recorded. In 20% of cases, asymmetric edentulism was accompanied by TMJ asymmetry. In 6% of cases, asymmetric edentulism coincided with nasal septum deviation, TMJ asymmetry, and maxillary sinus asymmetry. In 10% of cases, simultaneous manifestations of nasal septum deviation, and asymmetry of the maxillary and frontal sinuses were observed. A combination of asymmetric edentulism, nasal septum deviation, TMJ asymmetry, maxillary and frontal sinus asymmetry, and orbital asymmetry was detected in only 1% of the sample.

Conclusions. Only 23% of adult individuals show no pronounced signs of facial skeletal asymmetry.

Asymmetric edentulism is the most frequent type of facial bone structure asymmetry (70%), while orbital asymmetry is the least common (8%).

Males exhibit facial skeletal asymmetry more frequently than females.

No cases of isolated asymmetry in a single structure were recorded.

Asymmetric edentulism is most often combined with other types of asymmetry.

Key words: symmetry, asymmetry, facial skeleton, maxillofacial region, radiological diagnostics.

ORCID and contributionship / ORCID кожного автора та його внесок до статті:

Adamovych O. O.: <https://orcid.org/0000-0001-5729-1118>^{ADF}

Sopnieva N. B.: <https://orcid.org/0000-0002-6640-1873>^{BC}

Bilash S. M.: <https://orcid.org/0000-0002-8351-6090>^{BE}

Voitsenko N. M.: <https://orcid.org/0009-0008-1340-9127>^B

Rudnytska Kh. I.: <https://orcid.org/0000-0002-9474-7863>^B

Conflict of interest / Конфлікт інтересів:

The authors declare no conflict of interest. / Автори заявляють про відсутність конфлікту інтересів.

Corresponding author / Адреса для кореспонденції

Adamovych Olena Oleksandrivna / Адамович Олена Олександрівна

Danylo Halytsky Lviv National Medical University / Львівський національний медичний університет імені Данила Галицького

Ukraine, 79010, Lviv, 69 Pekarskastr. / Адреса: Україна, 79010, м. Львів, вул. Пекарська 69

Tel.: +380505867087 / Тел.: +380505867087

E-mail: adamovych.o@gmail.com

A – Work concept and design, B – Data collection and analysis, C – Responsibility for statistical analysis, D – Writing the article, E – Critical review, F – Final approval of the article / A – концепція роботи та дизайн, B – збір та аналіз даних, C – відповідальність за статичний аналіз, D – написання статті, E – критичний огляд, F – остаточне затвердження статті.

Received 28.01.2025 / Стаття надійшла 28.01.2025 року
Accepted 01.05.2025 / Стаття прийнята до друку 01.05.2025 року

DOI 10.29254/2077-4214-2025-2-177-422-429

UDC 616.136.4-003.93-06:616.36-089.87

Hnatyuk M. S., Dovguy B. I., Tatarchuk L. V., Stets N. Ya., Jasinovskiy O. B.

QUANTITATIVE MORPHOLOGICAL ASSESSMENT OF STRUCTURAL CHANGES OF MYOCYTES OF THE MUSCULAR COAT OF THE URINARY BLADDER AT CONDITIONS OF LONG-TERM POSTRESECTION PORTAL HYPERTENSION

I. Horbachevsky Ternopil National Medical University of the Ministry of Health of Ukraine (Ternopil, Ukraine)

hnatjuk@tdmu.edu.ua

The urinary bladder is an organ of the urinary system that is often involved in pathological processes affecting the urethra, ureters, kidneys, and prostate gland. Some researchers argue that haemodynamic disturbances in the large and small circulatory systems, as well as the portal system, also lead to structural and functional changes in the urinary bladder. To date, there are several controversial and unclear issues in the pathogenesis of various bladder lesions, among which the morphogenesis of the muscular coat of the bladder in cases of portal system blood flow disorders remains unexplored. Therefore, a detailed, comprehensive study of the muscular coat of the urinary bladder deserves attention.

Isolated smooth myocytes of the muscular coat of the urinary bladder of three groups of Vietnamese male pigs were morphometrically studied: 5 control animals were included in the first group, 11 pigs with post-resection portal hypertension were included in the second group, and 6 animals with a combination of portal hypertension and multiple organ failure were included in the third group. Isolated smooth muscle cells of the muscular coat were obtained by alkaline cell dissociation, followed by the preparation of smears stained with azure-eosin. The cells were divided into small, medium and large according to their size, and the volumes of myocytes, nuclei, nuclear-myocyte ratios of the studied cells, and the volumes of their damage were also determined. The percentages of cells of different sizes were counted. The quantitative values were statistically processed.

It has been established that resection of the left and right lateral lobes of the liver in male pigs of the Vietnamese breed led to post-resection portal hypertension. It was also found that postoperative hypertension in the portal system is accompanied by venous congestion of the urinary bladder, ischaemia, hypoxia and atrophy of myocytes, disruption of nuclear-myocyte relations in them, an increase in the volume of damaged myocytes, a decrease in the number of small and medium cells, and an increase in the number of large myocytes. It was established that the most pronounced quantitative morphological changes were observed in small smooth muscle cells of the urinary bladder when post-resection portal hypertension was combined with multiple organ failure.

Key words: urinary bladder, muscular coat myocytes, postoperative hypertension in the hepatic portal vein system, multiple organ failure.

Connection of the publication with planned research work.

The work is part of the research work of the I. Horbachevsky Ternopil National Medical University of the Ministry of Health of Ukraine «Structural and functional patterns of adaptation and compensatory processes in organs and systems during surgical interventions on the abdominal and thoracic cavities under the influence of toxic endogenous and exogenous factors» (state registration number O122U000031).

Introduction.

Portal hypertension, which is most common in cirrhosis of the liver, is often accompanied by bleeding

from varicose veins of the oesophagus, stomach, rectum, splenomegaly, ascites, encephalopathy, and hepatargia. The prevalence of portal hypertension, its tendency to increase, high disability and mortality rates among the population indicate that it is a significant social and medical problem [1, 2]. Large-volume liver resections, which are often performed in modern surgical clinics for benign and malignant tumours, metastases, liver injuries, intrahepatic cholangio-lithiasis, alveolar echinococcosis, and liver transplants, are also complicated by post-resection portal hypertension [3, 4]. The muscular coat of the urinary bladder is a structural and functional component of this organ, playing an important role not only