

## Conflict of interest / Конфлікт інтересів:

The authors confirm that they have no conflict of interest. / Автори підтверджують відсутність конфлікту інтересів.

## Corresponding author / Адреса для кореспонденції

Zhylkova Yevheniia Stanislavivna / Жилкова Євгенія Станіславівна  
Center for Human Reproduction "Clinic of Professor Feskov O.M." / Центр Репродукції людини «Клініка професора Феськова О.М.»  
Ukraine, 61098, Kharkiv, 15 Kholodnohirska str. / Адреса: Україна, 61098 м. Харків, вул. Холодногірська 15  
Tel.: 0667651055 / Тел.: 0667651055  
E-mail: [zhilkova@feskov.ua](mailto:zhilkova@feskov.ua)

A – Work concept and design, B – Data collection and analysis, C – Responsibility for statistical analysis, D – Writing the article, E – Critical review, F – Final approval of the article / A – концепція роботи та дизайн, B – збір та аналіз даних, C – відповідальність за статичний аналіз, D – написання статті, E – критичний огляд, F – остаточне затвердження статті.

Received 24.07.2024 / Стаття надійшла 24.07.2024 року  
Accepted 20.11.2024 / Стаття прийнята до друку 20.11.2024 року

DOI 10.29254/2077-4214-2024-4-175-208-217

UDC 616.61:591.3:546.48:612.6

Shatorna V. F., Krasnov O. O.

## THE INFLUENCE OF CADMIUM CHLORIDE ON THE MORPHOGENESIS OF KIDNEYS OF RAT EMBRYOS IN ISOLATED ADMINISTRATION AND ITS COMBINED EFFECT WITH METAL SUCCINATE

Dnipro State Medical University (Dnipro, Ukraine)

[verashatornaya67@gmail.com](mailto:verashatornaya67@gmail.com)

*Environmental degradation has already become a global problem all over the world. The negative impact of ecopollutants on human health increasingly requires comprehensive research not only in medicine, pharmacy, agriculture, but also in morphological and biochemical experimental studies to determine pathological changes in morphogenesis and search for new potential bioantagonists to toxic substances in the environment. Morphological changes of nephrogenesis in rat embryos that were indirectly exposed to cadmium chloride through the mother's body were investigated in the work. The bioantagonistic characteristics of zinc and copper succinates of cadmium nephrotoxicity at their combined intake in an experiment on rats were also determined. The experiment was carried out on pregnant female rats, which received a daily intragastric solution of cadmium chloride alone or in combination with zinc or copper succinate. Morphological changes in the kidneys of rat embryos on the 13th and 19th days of the experiment were studied. The obtained results indisputably prove the nephrotoxicity of cadmium chloride in the indicated dose and method of administration in a chronic experiment on pregnant female rats. It has been proven that the isolated introduction of cadmium chloride provokes a significant expansion of the nephron capsule in the embryos of experimental animals, which occurs due to the formation of edema and a decrease in the area of the vascular body of the nephrons at the end of embryogenesis. In the groups of combined exposure to cadmium with copper or zinc succinates, the parameters of the nephron capsule cavity area were restored to the control data and were significantly lower than the group of isolated exposure to cadmium chloride, which allows us to consider zinc succinate and copper succinate as potential bioantagonists of cadmium chloride when combined in the experiment on rats.*

**Key words:** urinary system, kidneys, nephron, experiment, rats, cadmium, zinc, copper, succinates.

### Connection of the publication with planned research works.

The experimental study was carried out as part of the research work of the Department of Medical Biology, Pharmacognosy and Botany of the Dnipro State Medical University "Biological bases of morphogenesis of organs and tissues under the influence of microelements and ultramicroelements in the experiment" (state registration number 0118U006635).

### Introduction.

Numerous industrial, household, agricultural, medical and technological projects lead to the spread of heavy metal compounds in the biosystems of the environment, which causes medical concerns about their potential impact on human health and biological sys-

tems [1, 2]. The toxicity of heavy metals depends on several factors, including the dose, route of exposure, and types of chemicals, as well as the age, sex, genetics, and nutritional status of the exposed individuals. Most environmental pollutants are considered systemic toxicants that can cause multiple organ damage even at the lowest levels of exposure [3, 4]. In modern medicine, such pathological conditions of the body are classified as non-infectious diseases.

The kidneys are the main organ that excretes toxins that have entered the body. A large number of nephrons provides a large surface of the endothelial cells of the glomeruli and the epithelium of the renal tubules for contact with them [5, 6, 7]. Physiological role kidney determines their ability support homeostasis organism,

in that amount per account breeding toxic substances from the body. The surface of the capillary endothelium is exposed to the direct action of toxins in the process of ultrafiltration. Toxins circulating in the blood cause metabolic disorders in the kidneys, developing toxic nephropathy [8]. With long-term exposure to salts of heavy metals, chronic kidney diseases are formed, which have a fairly high mortality rate in the population [9]. Back in 2020, the World Health Organization (WHO) determined that kidney diseases are among the 10 leading causes of death in the world, and WHO head Tedros Ghebreyesus noted that the new data are another reminder that “we must focus on the prevention, diagnosis and treatment of non-communicable diseases” [10].

Therefore, research on the influence of heavy metals on the body of adults and organogenesis in the prenatal period, the search for new potential bioantagonists of heavy metals is a topical and practically significant topic.

**The aim of the study.**

To study the morphological changes of nephrogenesis in rat embryos that were indirectly exposed to cadmium chloride through the mother’s body. Search for the bioantagonistic characteristics of zinc and copper succinates of cadmium nephrotoxicity when combined with cadmium in an experiment on rats.

**Object and research methods.**

The experiment was carried out on 32 young female rats of the Wistar line (Dali 2000 nursery, Kyiv), weighing 180 g or more. Females with a dated gestation period were obtained by the method of examining vaginal smears, which made it possible to obtain embryos with a certain date of development, after which chloride administration was started cadmium. All pregnant females were divided into the following groups: the first group – control; the second group – isolated injection of cadmium chloride solution at a dose of 2.0 mg/kg; the third group – combined administration of cadmium chloride solution at a dose of 2.0 mg/kg + zinc succinate at a dose of 5 mg/kg; the fourth group – combined administration of cadmium chloride solution at a dose of 2.0 mg/kg + copper succinate 0.1 mg/kg. 16 females in each group.

Cadmium chloride was used in the form of an ionic solution, zinc succinate and copper succinate were chelate compounds widely used in chemistry, pharmacy and agriculture due to the high digestibility of chelate complexes compared to free metal ions. Succinate solutions were nanosized, so we used nanoaquachelates of copper and zinc succinates, which were received under the agreement on scientific and technical cooperation at the Scientific Research Institute of Nanobiotechnologies and Resource Conservation of Ukraine (Kyiv). The influence of the studied factors on female rats was carried out daily from the 1st to the 19th day of pregnancy by injecting the solution intragastrically, through a probe once a day. On the 13th and 19th days of pregnancy, females were slaughtered.

To fulfill the purpose of the study, during the experiment, the kidneys of females and embryos were removed, which were subject to fixation for the subsequent production of histological preparations. Elements of nephrons were studied on histological preparations: the diameter of the renal corpuscle, the area of the nephron capsule. A ZEISS Axiocam light microscopy camera was used to obtain digital images and subsequently calculate the dimensions of kidney structures ERc 5s.

Measurements were performed on histological photographs using the ZEISS Axiocam light microscopy program ERc 5s with P95-C 1/2” 0.5x adapter attached to Primo microscope Star of the ZEISS company. The specified ZEN 2.0 program is licensed for histological measurements and allows for morphometric studies of both linear parameters (diameter of the glomerulus) and calculation of the spline contour (area of the glomerulus capsule, etc.). The obtained results were processed by the method of variational statistics. The estimation of the probability of statistical studies was carried out using the Student’s t-test.

Research was carried out in accordance with the principles of the Declaration of Helsinki, adopted by the General Assembly of the World Medical Association (2000), “General ethical principles of experiments on animals”, approved by the First National Congress on Bioethics (Kyiv, 2001) in accordance with the provisions of the “European Convention on the Protection vertebrate animals used in experiments and other educational purposes” (Strasbourg, March 18, 1986).

**Research results and their discussion.**

The beginning of rat kidney organogenesis starts at the 13th stage of prenatal development according to Hamburger and Hamilton (NN), which corresponds to the 10-11th day of embryogenesis, and the source of laying and development is the intermediate mesoderm – nephrotome. The caudal part of the nephrotome is not segmented and is called nephrogenic tissue. It is generally known that three successive basic stages are distinguished in the development of kidneys: pronephros, mesonephros, metanephros, between which intermediate transitional stages can be defined. The pronephros is a primitive type of kidney that functions as an excretory organ only in lower fish, starting with amphibians, the pronephros is quickly reduced after embryonic laying, and the function of filtration and excretion is taken over by the mesonephros. In mammalian embryos, the pronephros does not function and is reduced immediately after implantation, but the protonephric duct itself connects with the tubules of the mesonephros and turns into an important embryonic rudiment – the mesonephric (Wolffian) duct.

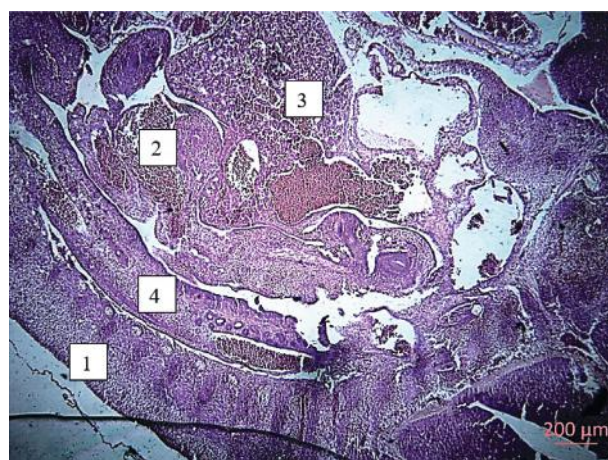


Figure 1 – Photomicrograph of a histological section of a rat embryo of the cadmium chloride administration group on the 13th day of the experiment. Staining hematoxylin eosin. Magnification 4x10. Designations: 1 – dorsal somites; 2 – the heart of the embryo; 3 – embryo’s liver; 4 – mesonephric tissue with metanephridia and ducts.

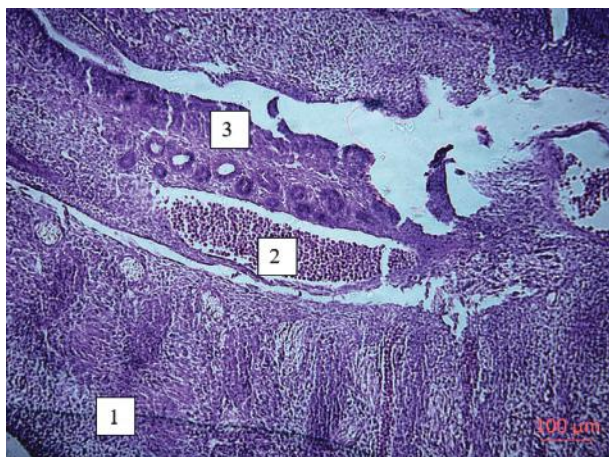

Figure 2 – Photomicrograph of a histological section of the mesonephric tissue of a rat embryo of the cadmium chloride administration group on the 13th day of the experiment. Staining hematoxylin eosin. Magnification: 10x10. Designations: 1 – dorsal somites; 2 – dorsal aorta; 3 – mesonephric ducts.

The mesonephros (primary kidney) stage of embryonic development of the kidney is formed due to the fusion of the dorsal segments of the nephrotome with the parallel formation of metanephridia (fig. 1).

Metanephridia have a tubular curved S-shaped shape and connect the mesonephric duct with the laying of the provisional vascular glomerulus, forming the future capsule of the nephron. The primary vascular branches departing from the aorta take part in the formation of the renal corpuscle, in which the filtration of the end products of metabolism from the blood plasma begins.

The mesonephros of mammals also functions for a short time, and is then subject to reduction, but in the male body part of its tubules participates in the formation of the genitals (structures of the testicle and epididymis) at the stages of early embryonic development. As the definitive organ of urine formation and excretion in the adult organism, the mesonephros exists only in amphibians and higher fish.

Metanephros, or the secondary kidney in mammals, begins to form on the 14th-15th day of rat embryogenesis, which corresponds to the 17th-18th stage of normal embryo development according to the NN. It is formed from the unsegmented part of the nephrotome

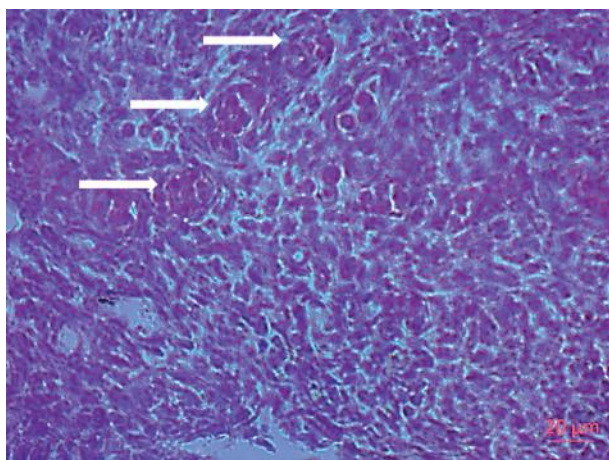


Figure 3 – Photomicrograph of a histological section of the mesonephric kidney tissue of a rat embryo in the cadmium chloride administration group on the 13th day of the experiment. The stage of formation of simple glomerulonephrines (indicated by arrows). Hematoxylin eosin staining. Magnification: 40x10.

– nephrogenic tissue (nephrogenic blastema) and the mesonephric duct, forming all parts of the nephrons of the future definitive kidney. The epithelium of the collecting ducts, papillary ducts, bowls, cups, and ureters is formed from the mesonephric duct, namely from protrusions (metanephric diverticul) (fig. 2).

In the quadal part of the mesonephric tissue, through differentiation, the laying and formation of simple primary glomerulonephrons takes place, which, unlike the nephron of the pronephros, contain vessels formed by arterial branches that depart from the dorsal aorta and form a system of convoluted tubules. Formation in the mesonephros of mesonephric glomeruli, separated by layers of compacted mesenchymal cells, occurs quite quickly. Already on the 13th-14th day of embryogenesis of the rat, the glomerulonephrines are determined, which are capable of selective filtration, as well as reabsorption of salts, glucose, and water (fig. 3). However, the excretory function of the mesonephros is insignificant, and the main embryonic task consists in the formation of a provisional mesonephric duct and the formation of the urinary tract, which later forms the urinary system of the secondary kidney.

In our research, on the 13th day of embryogenesis, the active development of the mesonephros of a rat embryo was determined on histological preparations in the form of a duct, the thickness of which in the control was  $174.72 \pm 11.54 \mu\text{m}$ . Embryonic development of the mesonephros occurs in parallel with the formation of metanephridia, which open into the mesonephric (Wolffian) duct. When a pregnant female was exposed to cadmium chloride, a thickening of the mesonephric duct to  $253.41 \pm 18.75 \mu\text{m}$  and a decrease in the number of metanephridia with an increase in their diameter were observed in the kidneys of embryos of the 13th day. In the groups of combined exposure, the restoration of the studied indicator towards the control was determined: the combination of cadmium chloride with zinc succinate:  $187.73 \pm 11.37 \mu\text{m}$ , in the group of the combination of cadmium and copper succinate up to  $198.73 \pm 12.87 \mu\text{m}$  (fig. 4).

Such results indicate the protective effect of copper and zinc succinates on the nephrotoxicity of cadmium chloride in an experiment on rats with their simultaneous intake.

In accordance with the objectives of the research, we determined the 19th day of embryogenesis as the next time point. For this term of the experiment, the kidneys were removed from the embryos during the operative slaughter of the females, the embryos were counted, weighed, and the data were entered into the protocol. Kidneys were removed from the embryos, which were examined and weighed to calculate the nephrofetal index. In our experimental studies, all kidneys in late embryos were localized in the dorsal surface of the abdominal cavity, retroperitoneally, without visible pathologies. On the 19th day of embryogenesis, we observed the metanephros as the final stage of rat kidney development, the main functions of which are excretion of metabolic products from the body, regulation of water and electrolyte balance, synthesis of renin, some prostaglandins. Adrenal glands have already formed at the upper pole of the kidneys, abnormalities of kidney development and visible defects of nephrogenesis were not encountered in our experimental study. Subsequently, after fixation

and preparation of histological sections, the kidneys were examined histologically.

To determine the effect of cadmium chloride on the nephrogenesis of rat embryos at the end of embryogenesis, histological preparations were used to study the stages of kidney parenchyma structure formation. On the 19th day of prenatal development of the rat, we also examined the structure and size of nephrons and determined by calculating changes in numerical indicators compared to the control (fig. 5). Calculation of the area of the nephron capsule cavity by the spline contour method showed an increase in the average area indicators in the group exposed to cadmium chloride to  $6844 \pm 57.82 \mu\text{m}^2$ , in relation to the control average values –  $1471.59 \pm 19.18 \mu\text{m}^2$ , which indicates a violation of nephrogenesis and filtration capacity of the kidneys in embryos that have experienced chronic exposure to xenobiotics indirectly through intoxication of the mother's body. Such a significant expansion of the nephron capsule occurred due to the formation of edema and a decrease in the area of the nephron vascular body (fig. 5). Thus, at the end of the experiment, that is, on the 19th day of the study, the manifestations of the above-mentioned histological changes became more pronounced. The obtained results indisputably prove the nephrotoxicity of cadmium chloride in the indicated dose and method of administration in a chronic experiment on pregnant female rats.

In the groups of combined exposure to cadmium with copper or zinc succinates, the indicators of the area of the nephron capsule cavity on histological sections were restored to the control side and were significantly lower than the group of isolated exposure to cadmium chloride. However, in the combined exposure groups, the indicators of the nephron capsule cavity area still significantly exceeded the control indicators: in the cadmium + copper group, the area of the capsule cavity was  $4767 \pm 19.41 \mu\text{m}^2$ , and in the group of the combination of cadmium with zinc succinate –  $3267 \pm 16.21 \mu\text{m}^2$ . Thus, summarizing all the obtained results, it can be stated that zinc succinate and copper succinate have bioantagonistic properties in relation to the nephrotoxicity of cadmium chloride when chronically administered in the indicated doses and method of administration in experiments on rats.

Comparing the experimental results obtained by us with similar scientific works on the influence of heavy metal salts on the morphology of the kidneys of experimental animals, we found evident facts of the reactivity of the kidneys of female rats to the chronic influence of these environmental pollutants. As a filtering organ, the kidneys take an active part in the removal of xenobiotics, accumulate cadmium in the parenchyma and have significant changes in the structure of the structural and functional unit – the nephron. In the works of A.I. Gozhenko (Odesa State Medical University) proved that exposure to cadmium at a dose of 0.1 mg/kg of animal weight has a pronounced nephrotoxic effect already on the 2nd day of administration, which is manifested both in the violation of the filtration function of the kidneys and tubular transport [7, 8]. In morphological experi-

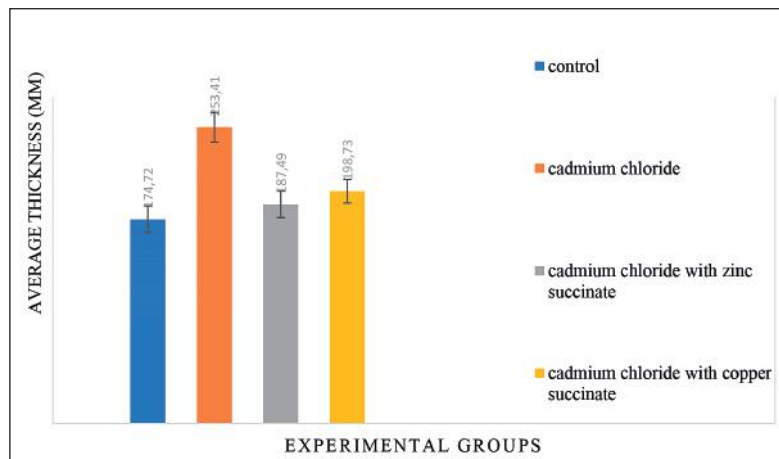


Figure 4 – Indicators of the thickness ( $\mu\text{m}$ ) of the mesonephric duct of rat embryos of all groups on the 13th day of the experiment.

mental works under the leadership of O.O. Nefyodova. (Dnipro State Medical University) proved that the effect of isolated intragastric chronic administration of various cadmium salts at a dose of 1.0 mg/kg led to a 2-fold decrease in nephron diameter compared to control and formed fragmentary glomerulosclerosis of renal corpuscles and a decrease in the activity of proliferative processes in the kidney's fruits of the rat [11].

It is a well-known fact that the causes of many diseases of newborns and infants are disorders of the processes of prenatal morphogenesis. That is why, in recent years, the issue of establishment, formation and development of future organs and systems has increasingly become the object of increased attention among scientists around the world. Also, it should be noted that a thorough study of the processes of the formation of certain pathological conditions will allow a better understanding of the pathogenesis of future diseases and will provide an opportunity to choose the optimal treatment plan for congenital pathology, will allow predicting the time and type of disruption of the organogenesis of the embryo, and will facilitate the prevention of birth defects of the genitourinary system.

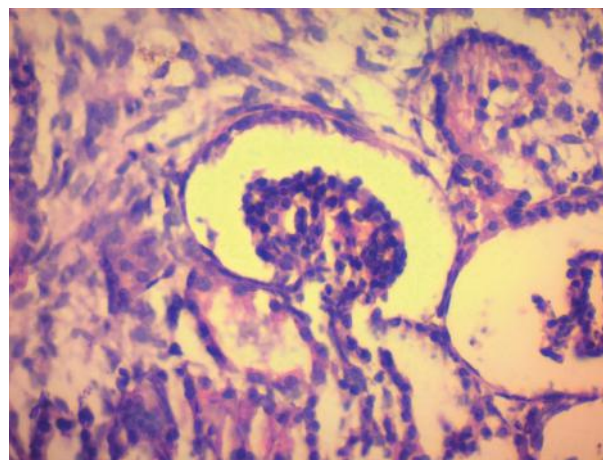


Figure 5 – Photomicrograph of a histological section of the kidney parenchyma of a rat embryo in the cadmium chloride administration group on the 19th day of the experiment. Renal bodies have a pronounced increase in the cavity of the nephron capsule. Staining hematoxylin eosin. Magnification: 40x10.

**Conclusions.**

1. The obtained results indisputably prove the nephrotoxicity of cadmium chloride in the indicated dose and method of administration in a chronic experiment on pregnant female rats.

2. The isolated introduction of cadmium chloride provokes a significant expansion of the nephron capsule in the embryos of experimental animals, which occurs due to the formation of edema and a decrease in the area of the vascular body of the nephrons at the end of embryogenesis.

3. In the groups of combined exposure to cadmium with copper or zinc succinates, the parameters of the

nephron capsule cavity area were restored to the control data and were significantly lower than the group of isolated exposure to cadmium chloride, which allows us to consider zinc succinate and copper succinate as potential bioantagonists of cadmium chloride when combined in the experiment on rats.

**Prospects for further research.**

In our opinion, determining the effect of cadmium chloride on kidney morphogenesis of rat embryos of research animals using immunohistochemical markers to determine changes in the basic histogenetic processes of kidney parenchyma tissues is a promising direction of research.

DOI 10.29254/2077-4214-2024-4-175-208-217

УДК 616.61:591.3:546.48:612.6

Шаторна В. Ф., Краснов О. О.

**ВПЛИВ ХЛОРИДУ КАДМІЮ НА МОРФОГЕНЕЗ НИРОК ЕМБРІОНІВ ЩУРІВ ПРИ ІЗОЛЬОВАНОМУ ВВЕДЕННІ ТА ЙОГО КОМБІНОВАНОЇ ДІЇ З СУКЦИНАТАМИ МЕТАЛІВ**

Дніпровський державний медичний університет (м. Дніпро, Україна)

[verashatornaya67@gmail.com](mailto:verashatornaya67@gmail.com)

*Погіршення стану екології вже стало глобальною проблемою в усьому світі. Негативний вплив екополутантів на стан здоров'я людини все в більшому ступені потребує комплексних досліджень не лише в медицині, фармації, сільському господарстві, а й в морфологічних та біохімічних експериментальних дослідженнях для визначення патологічних змін в морфогенезі та пошуку нових потенційних біоантагоністів токсичним речовинам довколишнього середовища. В роботі досліджено морфологічні зміни нефрогенезу у ембріонів щура, які опосередковано через материнський організм підлягали хронічному впливу хлоридом кадмію. Також проведено визначення біоантагоністичних характеристик сукцинатів цинку та міді нефротоксичності кадмію при їх комбінованому надходженні в експерименті на щурах. Експеримент проведено на вагітних самицях щурів, які щоденно отримували внутрішньошлунково розчин хлориду кадмію ізолювано, або в комбінації з сукцинатом цинку або міді. Досліджувались морфологічні зміни нирок ембріонів щура на 13-ту та 19-ту добу експерименту. Отримані результати беззаперечно доводять нефротоксичність хлориду кадмію в зазначеній дозі та способі введення в хронічному експерименті на вагітних самицях щурів. Доведено, що ізолюване введення хлориду кадмію провокує суттєве розширення капсули нефрону у ембріонів дослідних тварин, яке відбувається за рахунок формування набряку та зменшення площі судинного тільця нефронів наприкінці ембріогенезу. В групах комбінованого впливу кадмію з сукцинатами міді або цинку показники площі порожнини капсули нефрону відновлювались у бік до контрольних даних і були достовірно нижчими за групу ізолюваного впливу хлоридом кадмію, що дозволяє розглядати сукцинат цинку та сукцинат міді як потенційні біоантагоністи хлориду кадмію при комбінованому надходженні в експерименті на щурах.*

**Ключові слова:** сечова система, нирки, нефрон, експеримент, щури, кадмій, цинк, мідь, сукцинати.

**Зв'язок публікації з плановими науково-дослідними роботами.**

Експериментальне дослідження виконано у рамках науково-дослідної роботи кафедри медичної біології, фармакогнозії та ботаніки ДДМУ «Біологічні основи морфогенезу органів та тканин під впливом мікроелементів та ультрамікроелементів в експерименті» (номер державної реєстрації 0118U006635).

**Вступ.**

Численні промислові, побутові, сільськогосподарські, медичні та технологічні проекти призводять до поширення у біосистемах навколишнього середовища сполук важких металів, що викликає у медиків занепокоєння з приводу їхнього потенційного впливу на здоров'я людини та біологічні системи [1, 2]. Токсичність важких металів залежить від кількох факторів, включаючи дозу, шлях впливу та види хімічних речовин, а також вік, стать, генетику та стан харчуван-

ня людей, що зазнали впливу. Більшість екополутантів довкілля вважаються системними токсикантами, які здатні викликати множинне ураження органів навіть за найнижчих рівнів впливу [3, 4]. Такі патологічні стани організму в сучасній медицині відносять до неінфекційних хвороб.

Нирки є основним органом, що екскретує токсини, які надійшли в організм. Велика кількість нефронів забезпечує велику поверхню ендотеліальних клітин клубочків та епітелію ниркових каналців для контактів з ними [5, 6, 7]. Фізіологічна роль нирок визначає їх здатність підтримувати гомеостаз організму, у тому числі за рахунок виведення токсичних речовин з організму. Поверхня капілярного ендотелію піддається прямій дії токсинів у процесі ультрафільтрації. Токсини, що циркулюють у крові, викликають порушення обміну речовин в нирках, розвивається токсична нефропатія [8]. При довготривалих впливах солями

важких металів формуються хронічні хвороби нирок, які мають досить високий відсоток смертності в популяції [9]. Ще у 2020 році Всесвітня організація охорони здоров'я (ВООЗ) визначила, що хвороби нирок входять до 10 головних причин смерті в світі, а голова ВООЗ Тедрос Гебрейесус зазначив, що нові дані – ще одне нагадування про те, що «ми повинні зосередитися на запобіганні, діагностиці та лікуванні неінфекційних захворювань» [10].

Тому дослідження з впливу важких металів на організм дорослих та органогенез у пренатальному періоді, пошук нових потенційних біоантагоністів важким металам є темою актуальною та практично значущою.

#### Мета дослідження.

Дослідити морфологічні зміни нефрогенезу у ембріонів щура, які опосередковано через материнський організм підлягали хронічному впливу хлоридом кадмію. Провести пошук біоантагоністичних характеристик сукцинатів цинку та міді нефротоксичності кадмію при комбінованому надходженні з кадмієм в експерименті на щурах.

#### Об'єкт і методи дослідження.

Експеримент проведено на 32 молодих самиць щурів лінії Wistar (розплідник «Далі 2000» м. Київ), масою від 180 г. Методом дослідження піхвових мазків отримували самиць з датованим терміном вагітності, що дозволило отримати ембріони з певною датою розвитку, після чого починали введення хлориду кадмію. Всі вагітні самиці розподілялись на такі групи: перша група – контроль; друга група – ізольованого введення розчину кадмію хлориду у дозі 2,0 мг/кг; третя група – комбінованого введення розчину кадмію хлориду у дозі 2,0 мг/кг + сукцинат цинку в дозі 5 мг/кг; четверта група – комбінованого введення розчину кадмію хлориду у дозі 2,0 мг/кг + сукцинат міді 0,1мг/кг. По 16 самиць в кожній групі.

Хлорид кадмію використовувався у вигляді іонного розчину, сукцинат цинку та сукцинат міді були хелатними з'єднаннями, які широко використовуються в хімії, фармації та сільському господарстві завдяки високій засвоюваності хелатних комплексів у порівнянні з вільними іонами металів. Розчини сукцинатів мали нанорозмір, таким чином нами використовувались наноаквахелати сукцинатів міді та цинку, які отримували згідно договору про науково-технічну співпрацю в Науково-дослідному інституті Нанобіотехнологій та ресурсозбереження України (м. Київ). Вплив досліджуваних чинників на самиць щурів проводили щоденно з 1-го по 19-й день вагітності введенням розчину внутрішньошлунково, через зонд один раз на добу. На 13-й і 19-й день вагітності самиць проводили оперативний забій.

Для виконання мети дослідження під час експерименту вилучались нирки самиць та ембріонів, які підлягали фіксації для подальшого виготовлення гістологічних препаратів. На гістологічних препаратах досліджувались елементи нефронів: діаметр ниркового тільця, площа капсули нефрону. Для отримання цифрових зображень з подальшим обчисленням розмірів структур нирок використовувалася камера для світлової мікроскопії ZEISS AxioCam ERc 5s. Заміри проводили на гістологічних фотографіях з використанням програми світлової мікроскопії ZEISS AxioCam ERc 5s з адаптером P95-C 1/2» 0,5x, приєднаного до

мікроскопу Primo Star компанії ZEISS. Зазначена програма ZEN 2.0 є ліцензованою для гістологічних вимірювань та дозволяє проводити морфометричні дослідження як лінійних параметрів (діаметр клубочку) так і проводити обрахування сплайнового контуру (площа капсули клубочку та ін.). Отримані результати оброблялись методом варіаційної статистики. Оцінку вірогідності статистичних досліджень проводили за допомогою t-критерію Стьюдента.

Дослідження виконувались у відповідності до принципів Хельсінкської декларації, прийнятої Генеральною асамблеєю Всесвітньої медичної асоціації (2000р.), «Загальним етичним принципам експериментів над тваринами», що затверджені І Національним конгресом з біоетики (Київ, 2001р.) згідно з положеннями «Європейської конвенції по захисту хребетних тварин, що використовуються в експериментах та інших навчальних цілях» (Страсбург, 18.03.1986 р.).

#### Результати дослідження та їх обговорення.

Початок органогенезу нирок щура стартує на 13-тій стадії пренатального розвитку за Hamburger and Hamilton (НН), що відповідає 10-11 добі ембріогенезу, а джерелом закладки та розвитку є проміжна мезодерма – нефротом. Каудальний відділ нефротому не сегментований і називається нефрогенною тканиною. Загальновідомо, що у розвитку нирок виділяють три послідовні базові стадії: пронефрос, мезонефрос, метанефрос, між якими можуть визначатися і проміжні перехідні стадії. Пронефрос є примітивним типом нирки, який функціонує як екскреторний орган лише у нижчих риб, починаючи з амфібій пронефрос після ембріональної закладки швидко підлягає редукції, а функцію фільтрації і виділення приймає на себе мезонефрос. У ембріонів ссавців пронефрос не функціонує і редукується відразу після закладки, але сама протонефрична протока з'єднується з каналцями мезонефросу та перетворюється на важливий ембріональний зачаток – мезонефральну (Вольфову) протоку.

Формування стадії ембріонального розвитку нирки мезонефрос (первинна нирка) проходить за рахунок злиття дорзальних сегментів нефротому з паралельним утворенням метанефридів (рис. 1).

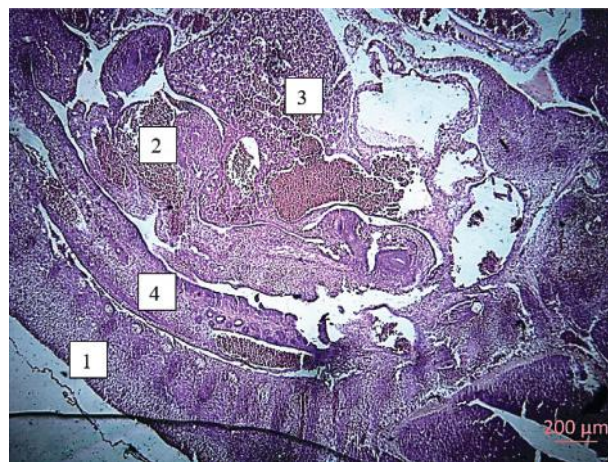


Рисунок 1 – Мікрофото гістологічного зрізу ембріона щура групи введення хлориду кадмію на 13-ту добу експерименту. Забарвлення гематоксилін еозин. 36.: 4x10. Позначення: 1 – дорзальні соміти; 2 – серце ембріона; 3 – печінка ембріона; 4 – мезонефральна тканина з метанефридіями та протоками.

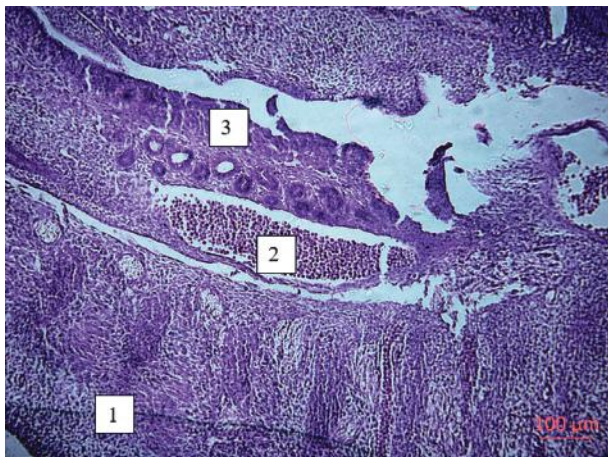


Рисунок 2 – Мікрофото гістологічного зрізу мезонефральної тканини ембріона щура групи введення хлориду кадмію на 13-ту добу експерименту. Забарвлення гематоксилін еозин. Зб.: 10x10. Позначення: 1 – дорзальні соміти; 2 – дорзальна аорта; 3 – мезонефральні протоки.

Метанефрідії мають трубчасту вигнуту S-подібну форму та з'єднують мезонефральну протоку з закладкою провізорного судинного клубочку, формуючи майбутню капсулу нефрону. Первинні судинні гілочки, що відходять від аорти приймають участь у формуванні ниркового тільця, в якому починається фільтрація з плазми крові кінцевих продуктів обміну речовин.

Мезонефрос у ссавців також функціонує короткий час, а далі підлягає редукції, проте в чоловічому організмі частина його каналців приймає участь в утворенні статевих органів (структур яєчка і придатка) на етапах раннього ембріонального розвитку. Як дефінітивний орган сечоутворення та сечовиділення в дорослому організмі мезонефрос існує тільки у амфібій і вищих риб.

Метанефрос, або вторинна нирка у ссавців, починає формуватися на 14-15-ту доби ембріогенезу щура, що відповідає 17-18 стадії нормального розвитку ембріона за НН. Вона утворюється з несегментованої частини нефротому – нефрогенної тканини (нефрогенна бластема) і мезонефральної протоки, утворюючи всі частини нефронів майбутньої дефінітивної нирки. З мезонефральної протоки, а саме з

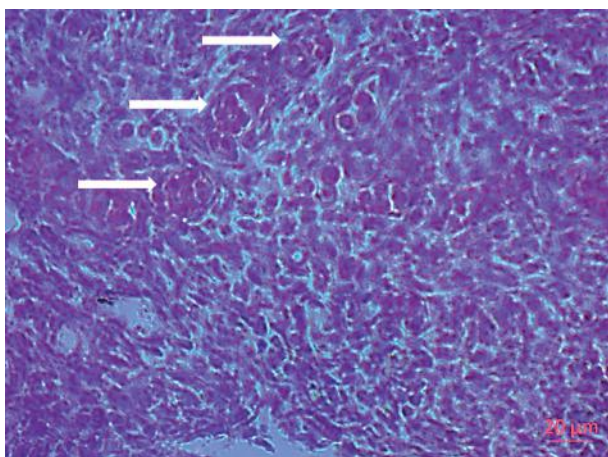


Рисунок 3 – Мікрофото гістологічного зрізу мезонефральної тканини нирки ембріона щура групи введення хлориду кадмію на 13-ту добу експерименту. Стадія формування простих гломерулонефронів (вказано стрілками). Забарвлення гематоксилін еозин. Зб.: 40x10.

вип'ячувань (метанефральних дивертикулів) утворюється епітелій збірних протоків, сосочкових каналів, мисок, чашок, сечоводів (рис. 2).

У куадальному відділі мезонефральної тканини шляхом диференціювання відбувається закладка та формування простих первинних гломерулонефронів, які на відміну від нефрону пронефросу містять судини, що утворені артеріальними гілками, які відходять від дорзальної аорти, та формують систему звивистих каналців. Формування у мезонефросі мезонефральних клубочків, розмежованих прошарками ущільнених мезенхімальних клітин, відбувається досить стрімко. Вже на 13-14-тій добі ембріогенезу щура визначаються закладки гломерулонефронів, які здатні до вибіркової фільтрації, а також реабсорбції солей, глюкози, води (рис. 3). Проте видільна функція мезонефросу несуттєва, а основна ембріональна задача полягає в утворенні провізорної мезонефральної протоки та формуванні сечовивідного тяжу, з якого в подальшому утворюється сечовидільна система вторинної нирки.

В наших дослідженнях на 13-тій добі ембріогенезу на гістологічних препаратах визначався активний розвиток мезонефросу ембріона щура у вигляді протоки, товщина якої в контролі становила  $174,72 \pm 11,54$  мкм. Ембріональний розвиток мезонефросу відбувається паралельно з утворенням метанефрідій, які відкриваються у мезонефричну (вольфову) протоку. При впливі хлоридом кадмію на вагітну самицю в нирках ембріонів 13-ї доби спостерігалось потовщення мезонефральної протоки до  $253,41 \pm 18,75$  мкм та зменшення кількості метанефрідій з розширенням їх діаметру. В групах комбінованого впливу визначалось відновлення досліджуваного показника у бік до контрольних: комбінація хлориду кадмію з сукцинатом цинку:  $187,73 \pm 11,37$  мкм, в групі комбінації кадмію та сукцинату міді до  $198,73 \pm 12,87$  мкм (рис. 4).

Такі результати свідчать про протекторний вплив сукцинатів міді та цинку на нефротоксичність хлориду кадмію в експерименті на щурах при їх одночасному надходженні.

Відповідно до завдань дослідження, наступним часовим пунктом нами визначалась 19-та доба ембріогенезу. На цей термін експерименту нирки вилучались у ембріонів під час оперативного забою самиць, ембріони рахувались, зважувались, дані вносили до протоколу. У ембріонів видалялись нирки, які оглядалися та зважувались для обрахування нефрофетального індексу. В наших експериментальних дослідженнях всі нирки у пізніх ембріонів локалізувались в дорзальній поверхні черевної порожнини, ретроперітонеально, без видимих патологій. На 19-ту добу ембріогенезу ми спостерігали метанефрос як завершальний етап розвитку нирки щура, основні функції якого – екскреція продуктів метаболізму з організму, регуляція водного та електролітного балансу, синтез реніну, деяких простагландинів. На верхньому полюсі нирок вже сформовані наднирники, аномалій розвитку нирок та видимих вад нефрогенезу в нашому експериментальному дослідженні не зустрічалося. В подальшому після фіксації та виготовлення гістологічних зрізів, нирки досліджували гістологічно.

Для визначення впливу хлориду на кадмію на нефрогенез ембріонів щура наприкінці ембріогенезу на гістологічних препаратах досліджували етапи

формування структур паренхіми нирок. На 19-ту добу пренатального розвитку щура ми також досліджували структуру та розміри нефронів та визначали обрахуванням зміни числових показників в порівнянні до контролю (рис. 5). Обрахування площі порожнини капсули нефрону методом сплайнового контуру продемонструвало підвищення середніх показників площі в групі впливу хлоридом кадмію до  $6844 \pm 57,82$  мкм<sup>2</sup>, по відношенню до контрольних середніх значень –  $1471,59 \pm 19,18$  мкм<sup>2</sup>, що свідчить про порушення нефрогенезу та фільтраційної здатності нирок у ембріонів, які опосередковано через інтоксикацію материнського організму пережили хронічний вплив ксенобіотику. Таке суттєве розширення капсули нефрону відбувалось за рахунок утворення набряку та зменшення площі судинного тільця нефронів (рис. 5). Таким чином, наприкінці експерименту, тобто на 19-ту добу дослідження прояви вищезазначених гістологічних змін ставали виразнішими. Отримані результати беззаперечно доводять нефротоксичність хлориду кадмію в зазначеній дозі та способі введення в хронічному експерименті на вагітних самицях щурів.

В групах комбінованого впливу кадмію з сукцинатами міді або цинку показники площі порожнини капсули нефрону на гістологічних зрізах відновлювались у бік до контрольних і були достовірно нижчими за групу ізольованого впливу хлоридом кадмію. Проте, у групах комбінованого впливу показники площі порожнини капсули нефрону все ж достовірно перевищували контрольні показники: в групі кадмій+мідь площа порожнини капсули становила  $4767 \pm 19,41$  мкм<sup>2</sup>, а в групі комбінації кадмію з сукцинатом цинку –  $3267 \pm 16,21$  мкм<sup>2</sup>. Таким чином, узагальнюючи всі отримані результати, можна стверджувати, що сукцинат цинку та сукцинат міді володіють біоантагоністичними властивостями щодо нефротоксичності хлориду кадмію при хронічному введенні в зазначених дозах та способі введення в експериментах на щурах.

Порівнюючи отримані нами експериментальні результати з аналогічними науковими роботами з впливу солей важких металів на морфологію нирок дослідних тварин ми знайшли доказові факти реактивності нирок самиць щурів на хронічний вплив цих екополутантів. Як фільтраційний орган, нирки приймають активну участь у виведенні ксенобіотиків, накопичують в паренхімі кадмій і мають значні зміни в будові структурно-функціональної одиниці – нефроні. В роботах Гоженко А.І. (Одеський державний медичний університет) доведено, що вплив кадмію в дозі 0,1 мг/кг маси тварини має виражений нефротоксичний ефект вже на 2 добу введення, який проявляється як на порушенні фільтраційної функції нирок так і канальцевого транспорту [7, 8]. В морфологічних експериментальних роботах під керівництвом Нефьодової О.О. (Дніпровський державний медичний університет) доведено, що вплив ізольованого внутрішньошлункового хронічного введення в різних солей кадмію дозі 1,0 мг/кг призводив до

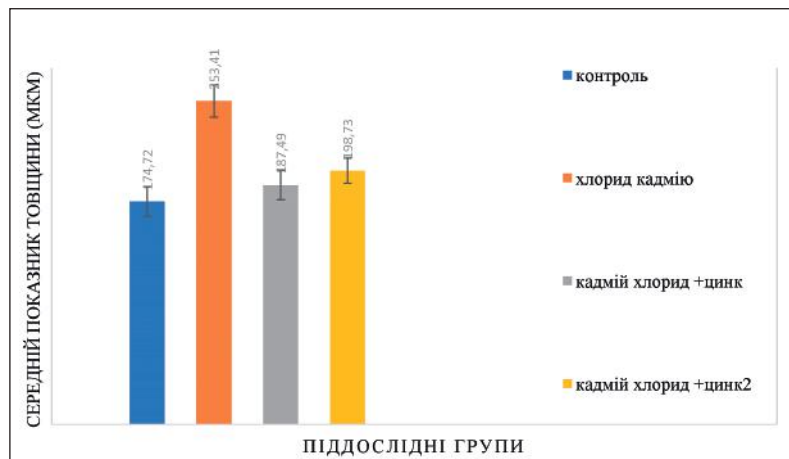


Рисунок 4 – Показники товщини (мкм) мезонефральної протоки ембріонів щура усіх груп на 13-ту добу експерименту.

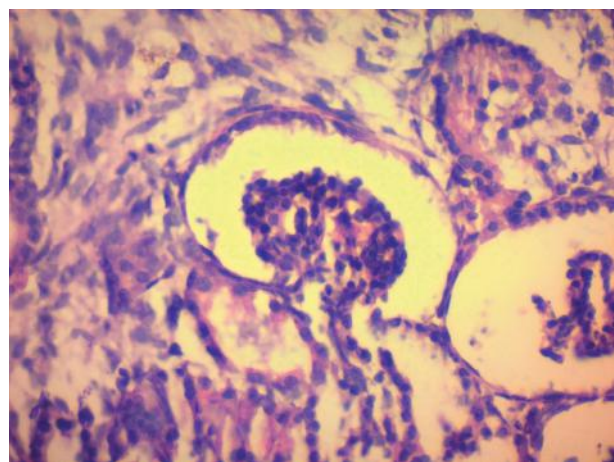


Рисунок 5 – Мікрофото гістологічного зрізу паренхіми нирки ембріона щура групи введення хлориду кадмію на 19-ту добу експерименту. Ниркові тільця мають виражене збільшення порожнини капсули нефрону. Забарвлення гематоксилін еозин. Зб.: 40x10.

зменшення у 2 рази по відношенню до контролю діаметру нефрону та формував фрагментарний гломерулосклероз ниркових тілець та зниження активності проліферативних процесів в нирках плодів щура [11].

Загальновідомим є той факт, що причинами багатьох захворювань новонароджених і дітей грудного віку є порушення процесів пренатального морфогенезу. Саме тому, останнім часом питання закладки, становлення та розвитку майбутніх органів і систем все частіше стають об'єктом підвищеної уваги серед науковців усього світу. Також, слід зауважити, що ретельне вивчення процесів формування певних патологічних станів дозволить краще зрозуміти патогенез майбутніх захворювань та надасть змогу вибрати оптимальний план лікування природженої патології, дозволить прогнозувати час та тип порушення органогенезу ембріона та полегшить профілактику виникнення уроджених вад розвитку сечо-статевої системи.

#### Висновки.

1. Отримані результати беззаперечно доводять нефротоксичність хлориду кадмію в зазначеній дозі та способі введення в хронічному експерименті на вагітних самицях щурів.

2. Ізольоване введення хлориду кадмію провокує суттєве розширення капсули нефрону у ембріонів

дослідних тварин, що відбувається за рахунок формування набряку та зменшення площі судинного тільця нефронів наприкінці ембріогенезу.

3. В групах комбінованого впливу кадмію з сукцинатами міді або цинку показники площі порожнини капсули нефрону відновлювались у бік до контрольних даних і були достовірно нижчими за групу ізольованого впливу хлоридом кадмію, що дозволяє розглядати сукцинат цинку та сукцинат міді як потен-

ційні біоантагоністи хлориду кадмію при комбінованому надходженні в експерименті на щурах.

### Перспективи подальших досліджень.

На наш погляд, перспективним напрямком досліджень є визначення впливу хлориду кадмію на морфогенез нирок ембріонів щурів дослідних тварин з використанням імуногістохімічних маркерів для визначення змін базових гістогенетичних процесів тканин паренхіми нирок.

## References / Література

- Järup L, Akesson A. Current status of cadmium as an environmental health problem. *Toxicol. Appl. Pharmacol.* 2019;238(3):201-208.
- Czeczot H, Skrzycki M. Cadmium – element completely unnecessary for the organism. *Postepy Hig. Med. Dosw.* 2010;64:38-49.
- Paranyak RP, Vasylytseva LP, Makukh KHI. Shlyakhy nadkhodzheniya vazhkykh metaliv v dovkillia ta yikh vplyv na zhyvi orhanizmy. *Biolojiya tvaryn.* 2017;9(1-2):83-89. [in Ukrainian].
- Johri N, Jacquillet G, Unwin R. Heavy metal poisoning: the effects of cadmium on the kidney. *Biomaterials.* 2010;23(5):783-92. DOI: <https://doi.org/10.1007/s10534-010-9328-y>.
- Shatorna VF, Krasnov OO. Khronichnyy vplyv khloridu kadmiyu na embriohenez shchuriv pry izol'ovanomu ta kombinovanomu z suksynatamy tsynku ta midi vnutrishn'oshlunkovomu vvedenni v eksperymentii. *Ukrayins'kyi zhurnal medytsyny, biolojiyi ta sportu.* 2022;7.2(36):254-260. [in Ukrainian].
- Hordiyenko VV. Funktsional'ni zminy v diyal'nosti nyrok shchuriv za kadmiyevoyi intoksykatsiyi u systemi «maty-plid». *Bukovyns'kyi medychnyy visnyk.* 2014;18(71):46-49. [in Ukrainian].
- Hozhenko AY. Znachenye vozrastnykh osobennostey v reaktsiyi pochek krysa na odnokratnoe vvedenye dykhloryda kadmya. *Bukovyns'kyi medychnyy visnyk.* 2003;192:27931.
- Hozhenko AY. Patohenez toksycheskykh nefropaty. Aktual'ni problem transportnoyi medytsyny. 2006;2:9-15.
- Ministerstvo okhorony zdorovya Ukrainy. Richnyy zvit pro stan zdorov'ya naselennya Ukrainy ta epidemichnu situatsiyu za 2022 rik. Kyiv: MOZ Ukrainy; 2023. 39 s. [in Ukrainian].
- WHO. WHO Director-General. Geneva: WHO; 2024 Available from: <https://www.who.int/director-general>.
- Nef'odova OO, Azarov OI, Harets' VI, Kuznetsova OV, Zhytniy MI, Shevchenko IV, et al. Vplyv soley kadmiyu na nefrohenez u shchuriv pry izol'ovanomu vvedenni ta v kombinatsiyi z tsytratamy metaliv. *Visnyk problem biolojiyi i medytsyny.* 2021;1(159):224-230. [in Ukrainian].

### ВПЛИВ ХЛОРИДУ КАДМІЮ НА МОРФОГЕНЕЗ НИРОК ЕМБРІОНІВ ЩУРІВ ПРИ ІЗОЛЬОВАНОМУ ВВЕДЕННІ ТА ЙОГО КОМБІНОВАНОЇ ДІЇ З СУКЦИНАТАМИ МЕТАЛІВ

Шаторна В. Ф., Краснов О. О.

**Резюме.** Погіршення стану екології вже стало глобальною проблемою в усьому світі. Негативний вплив екополутантів на стан здоров'я людини все в більшому ступені потребує комплексних досліджень не лише в медицині, фармації, сільському господарстві, а й в морфологічних та біохімічних експериментальних дослідженнях для визначення патологічних змін в морфогенезі та пошуку нових потенційних біоантагоністів токсичним речовинам довколишнього середовища. Експеримент проведено на вагітних самицях щурів, які щоденно отримували внутрішньошлунково розчин хлориду кадмію ізольовано, або в комбінації з сукцинатом цинку або міді. Досліджувались морфологічні зміни нирок ембріонів щура на 13-ту та 19-ту добу експерименту. На гістологічних препаратах досліджувались елементи нефронів: діаметр ниркового тільця, площа капсули нефрону. Для отримання цифрових зображень з подальшим обчисленням розмірів структур нирок використовувався мікроскоп Primo Star компанії ZEISS з програмою ZEN 2.0, яка є ліцензованою для гістологічних вимірювань та дозволяє визначати як лінійні параметри (діаметр клубочки) так і проводити обрахування сплайнового контуру (площа капсули клубочки та ін.). Отримані результати обробляли методом варіаційної статистики. Оцінку вірогідності статистичних досліджень проводили за допомогою t-критерію Стьюдента.

В роботі досліджено морфологічні зміни нефрогенезу у ембріонів щура, які опосередковано через материнський організм підлягали хронічному впливу хлоридом кадмію та проведено визначення біоантагоністичних характеристик сукцинатів цинку та міді щодо нефротоксичності кадмію при їх комбінованому надходженні в експерименті на щурах.

Отримані результати беззаперечно доводять нефротоксичність хлориду кадмію в зазначеній дозі та способі введення в хронічному експерименті на вагітних самицях щурів як на 13-тій, так і на 19-тій добі пренатального розвитку. Доведено, що ізольоване введення хлориду кадмію провокує суттєве розширення капсули нефрону у ембріонів дослідних тварин, яке відбувається за рахунок формування набряку та зменшення площі судинного тільця нефронів наприкінці ембріогенезу.

В групах комбінованого впливу кадмію з сукцинатами міді або цинку показники площі порожнини капсули нефрону відновлювались у бік до контрольних даних і були достовірно нижчими за групу ізольованого впливу хлоридом кадмію, що дозволяє розглядати сукцинат цинку та сукцинат міді як потенційні біоантагоністи хлориду кадмію при комбінованому надходженні в експерименті на щурах.

**Ключові слова:** сечова система, нирки, нефрон, експеримент, щури, кадмій, цинк, мідь, сукцинати.

### THE INFLUENCE OF CADMIUM CHLORIDE ON THE MORPHOGENESIS OF KIDNEYS OF RAT EMBRYOS IN ISOLATED ADMINISTRATION AND ITS COMBINED EFFECT WITH METAL SUCCINATE

Shatorna V. F., Krasnov O. O.

**Abstract.** Environmental degradation has already become a global problem all over the world. The negative impact of ecopollutants on human health increasingly requires comprehensive research not only in medicine, pharmacy, agriculture, but also in morphological and biochemical experimental studies to determine pathological changes in morphogenesis and search for new potential bioantagonists to toxic substances in the environment. The

experiment was carried out on pregnant female rats, which received daily intragastric solution of isolated cadmium chloride or in combination with zinc or copper succinate. Morphological changes in the kidneys of rat embryos on the 13th and 19th days of the experiment were studied. Elements of nephrons were studied on histological preparations: the diameter of the renal corpuscle, the area of the nephron capsule. A ZEISS Primo Star microscope with the ZEN 2.0 program, which is licensed for histological measurements and allows you to determine both linear parameters (diameter of the glomerulus) and calculate the spline contour (area of the glomerulus capsule etc.). The obtained results were processed by the method of variation statistics. The estimation of the probability of statistical studies was carried out using the Student's t-test.

Morphological changes in nephrogenesis in rat embryos subjected to chronic exposure to cadmium chloride mediated through the mother's body were investigated in the work, and the bioantagonistic characteristics of zinc and copper succinates were determined in relation to cadmium nephrotoxicity when they were combined in an experiment on rats.

The obtained results prove the nephrotoxicity of cadmium chloride in the specified dose and method of administration in a chronic experiment on pregnant female rats on both the 13th and 19th days of prenatal development. It has been proven that the isolated introduction of cadmium chloride provokes a significant expansion of the nephron capsule in the embryos of experimental animals, which occurs due to the formation of edema and a decrease in the area of the vascular body of the nephrons at the end of embryogenesis.

In the groups of combined exposure to cadmium with copper or zinc succinates, the parameters of the nephron capsule cavity area were restored to the control data and were significantly lower than the group of isolated exposure to cadmium chloride, which allows us to consider zinc succinate and copper succinate as potential bioantagonists of cadmium chloride when combined in the experiment on rats.

**Key words:** urinary system, kidneys, nephron, experiment, rats, cadmium, zinc, copper, succinates.

### ORCID and contributionship / ORCID кожного автора та його внесок до статті:

Shatorna V. F.: <https://orcid.org/0000-0002-5853-9864><sup>ACEF</sup>

Krasnov O. O.: <https://orcid.org/0000-0002-7407-4585><sup>BCD</sup>

### Conflict of interest / Конфлікт інтересів:

The authors of the article confirm that they have no conflict of interest. / Автори статті підтверджують відсутність конфлікту інтересів.

---

### Corresponding author / Адреса для кореспонденції

Shatorna Vira Fedorivna / Шаторна Віра Федорівна

Dnipro State Medical University / Дніпровський державний медичний університет

Ukraine, 49044, Dnipro, 9 Volodymyr Vernadsky str. / Адреса: Україна, 49044, м. Дніпро, вул. Володимира Вернадського 9

Tel.: 0633943435 / Тел.: 0633943435

E-mail: [verashatornaya67@gmail.com](mailto:verashatornaya67@gmail.com)

---

**A** – Work concept and design, **B** – Data collection and analysis, **C** – Responsibility for statistical analysis, **D** – Writing the article, **E** – Critical review, **F** – Final approval of the article / **A** – концепція роботи та дизайн, **B** – збір та аналіз даних, **C** – відповідальність за статичний аналіз, **D** – написання статті, **E** – критичний огляд, **F** – остаточне затвердження статті.

**Received 18.07.2024 / Стаття надійшла 18.07.2024 року**  
**Accepted 19.11.2024 / Стаття прийнята до друку 19.11.2024 року**