ПАТОМОРФОЛОГІЯ

© Потапов С. Н.

УДК 616. 681 – 006. 6 – 053. 13 – 091

Потапов С. Н.

МОРФОЛОГИЯ ЭМБРИОНАЛЬНОГО РАКА И ОПУХОЛИ ЖЕЛТОЧНОГО МЕШКА ЯИЧКА

Харьковский национальный медицинский университет

Представленный в статье материал является частью исследования, посвященного изучению морфологических и иммуногистохимических особенностей ГОЯ в рамках НИР «Изучение значения молекулярно-биологических маркеров для прогноза, лечения и выживаемости больных с основными локализациями рака», № гос. регистрации 0114U003394.

Вступление. Опухоли яичка (ОЯ) в структуре онкологической заболеваемости у мужчин лишь немногим превышают 1% и составляет 5% всех опухолей урогенитального тракта [2, 9, 12]. Однако именно эта разновидность неоплазм является не только наиболее частой онкологической патологией у мужчин молодого возраста (до 60% от всех новообразований), но и основной причиной онкологической смертности, что придает данной проблеме важное социально-экономическое значение [4].

Среди ОЯ наиболее часто встречаются герминогенные опухоли (ГОЯ), возникающие из клеток герминогенного эпителия, выстилающего семенные канальцы. По данным литературы на их долю приходится более 90% ОЯ [1-3]. Среди несеминомных ГОЯ одного гистологического типа выделяют эмбриональный рак, опухоль желточного мешка, хорионэпителиому и тератому [13].

Цель исследования – провести анализ заболеваемости ОЯ по данным Харьковского областного клинического центра урологии и нефрологии и изучить морфологические особенности эмбрионального рака и опухоли желточного мешка.

Объект и методы исследования. На базе прозектуры Харьковского областного клинического центра урологии и нефрологии им. В. И. Шаповала проведен анализ заболеваемости ОЯ за период с 1993 по 2013 г. г. Для патоморфологического исследования использован материал 53 больных, полученный в ходе *орхифуникулэктомии* в указанный период, а так же архивный материал в виде парафиновых блоков.

Патоморфологическое исследование оперативно удаленных в ходе *орхифуникулэктомии* семенных желез выполняли согласно принятым рекомендациям [10, 11, 14].

Макроскопическое исследование включало: оценку самого яичка и опухоли, их особенностей, оценку придатка, оболочек яичка и семенного канатика.

Для микроскопического исследования отбирали кусочки опухолевой ткани, включая ткань яичка, прилегающую к опухоли, а также визуально неизмененную ткань (при наличии таковой), оболочки и придаток, проксимальный и дистальный отделы семенного канатика с отбором всех подозрительных в отношении опухолевого поражения участков.

Полученный материал фиксировали в 10% растворе нейтрального забуференного формалина и жидкости Буэна в течение 10-12 часов, подвергали стандартной проводке и заливали парафином. Из приготовленных блоков делали серийные срезы толщиной 4-5Ч10^{-6} м. Обзорные препараты окрашивали гематоксилином и эозином, пикрофуксином по Ван Гизон. Для дифференцировки тестикулярной интраэпителиальной неоплазии (ТИН) в ткани яичек использовали PAS-реакцию (контроль с амилазой) [5-8]. При оценке микроскопических особенностей и постановке диагноза определяли гистологический тип опухоли согласно классификации ВОЗ 2004 г. [13].

Также оценивали наличие или отсутствие мультицентричности, инвазии в кровеносные или лимфатические сосуды, прорастание в паратестикулярные структуры, наличие или отсутствие ТИН в опухоли, наличие или отсутствие вторичных изменений, общее состояние стромы и микроциркуляторного русла яичка, наличие или отсутствие воспалительной инфильтрации, ее характер.

Проведенные исследования полностью соответствуют законодательству Украины и отвечают принципам Хельсинкской декларации прав человека, Конвенции Союза Европы относительно прав человека и биомедицины (подтверждено заключением комиссии по биоэтике, протокол № 3, 2006 г).

Работа была проведена в соответствии с требованиями «Инструкции о проведении судебно-медицинской экспертизы» (приказ МОЗ Украины № 6 от 17. 01. 1995), в соответствии с требованиями и

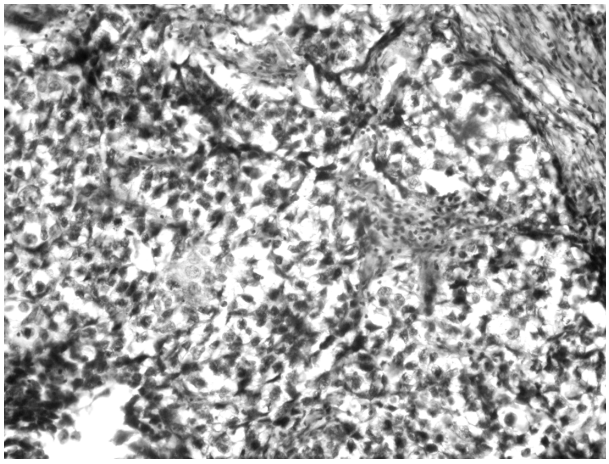

Рис. 1. Участок солидного строения в эмбриональном раке яичка. Окраска гематоксилином и эозином. Ув. Ч200.

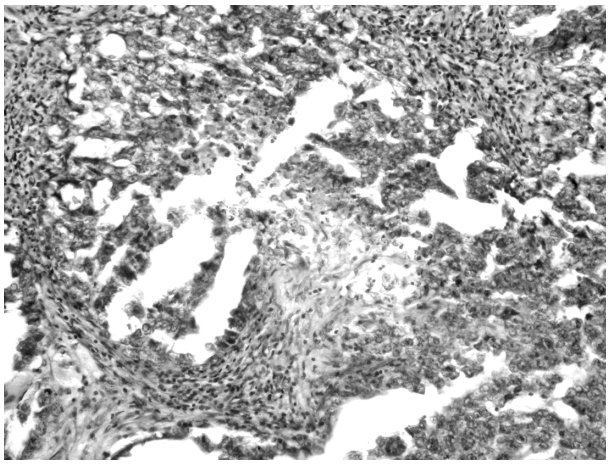

Рис. 2. Железистые и папиллярные структуры в эмбриональном раке яичка. Окраска гематоксилином и эозином. Ув. Ч200.

нормами, типичным положением по вопросам этики МОЗ Украины №690 от 23. 09. 2009 г.

Результаты исследований и их обсуждение. Количество пациентов с различными ОЯ за период с 1993 по 2013 г. г. составило 354 случая. Среди ОЯ наибольший удельный вес заняли ГОЯ – 315 (88,98%) наблюдений.

В нашем исследовании эмбриональный рак представлен 39 наблюдениями (12,38% от всех ГОЯ). Средний возраст пациентов с эмбриональным раком составил 30,85±1,16 лет.

Макроскопически эмбриональный рак яичка в большинстве случаев был представлен нечетко, а иногда чётко очерченным одиночным узлом (в 3 наблюдениях имел вид многоузлового образования) серого, серовато-беловатого, иногда с оттенками розового и желтого цвета с характерной очаговой полупрозрачностью опухолевой ткани. Опухоль поражала яичко тотально и субтотально в 30 (76,92%) наблюдениях, в остальных 9 (23,08%) имело место поражение до 2/3 объема яичка. Объем опухоли варьировал и в среднем составил (93,96±18,37) $м^3Ч10^{-6}$, тогда как объем удаленного яичка составил (126,87±22,73) $м^3Ч10^{-6}$. Распространение эмбрионального рака на паратестикулярные структуры отмечено в 12 (30,77%) наблюдениях. Во всех данных случаях имело место прорастание в оболочки яичка и семенной канатик. В 9 (23,08%) наблюдениях обнаруживалось прорастание опухоли в придаток яичка.

Макроскопически в 24 (61,54%) наблюдениях в опухоли отмечались вторичные изменения в виде некрозов (при этом в большинстве случаев они носили распространенный и обширный характер), кровоизлияний, а также распада с формированием полостей.

Микроскопически для эмбрионального рака было характерно сочетание участков различного строение: солидных (**рис. 1**), формирующих диффузные поля, а также ацинарных, тубулярных и папиллярных структур (**рис. 2**). При этом последние имели как хорошо, так и слабо развитую соединительнотканную основу.

Клетки опухоли характеризовались хорошо выраженной цитоплазмой, полиморфными, гиперхромными ядрами с отчетливыми ядрышками. Митотическая активность клеток высокая.

Во всех наблюдениях в опухоли определялись участки эозинофильного коагуляционного некроза, при этом они носили распространенный характер. Строма была выражена хорошо, характеризовалась умеренной лимфоидной инфильтрацией, которая в 32 (82,05%) наблюдениях сочеталась с воспалительной нейтрофильной реакцией. Для всех наблюдений эмбрионального рака был характерен апоптоз. Ангиоинвазия также отмечена во всех наблюдениях, при этом имело место врастание, как в кровеносные, так и в лимфатические сосуды. Очаги ТИН встретились в 7 (17,95%) наблюдениях.

Опухоль желточного мешка в нашем исследовании представлена 14 наблюдениями, что составило 4,44% от всех ГОЯ. Средний возраст пациентов с опухолью желточного мешка составил 29,57±1,45 лет.

Объем удаленного яичка варьировал и в среднем составил (231,68±106,81) $м^3Ч10^{-6}$, а объем опухоли – (201,39±107,80) $м^3Ч10^{-6}$. Макроскопически во всех наблюдениях опухоль желточного мешка была представлена одиночным нечетко очерченным узлом серовато-белого или серовато-желтого цвета с красновато-бурыми, красновато-розовыми участками, иногда с кистовидными образованиями в толще опухоли. Опухоль поражало яичко тотально или субтотально в 11 (78,57%) наблюдениях. Распространение опухоли желточного мешка на паратестикулярные структуры – прорастание в оболочки яичка, семенной канатик и в придаток яичка – отмечалось в 3 (21,43%) наблюдениях.

Микроскопически для опухоли желточного мешка характерно сочетание участков разнообразного строения. Так, паренхима опухоли была представлена сочетанием солидных, железистых, микрокистозных, папиллярных, тубулярных (**рис. 3**)

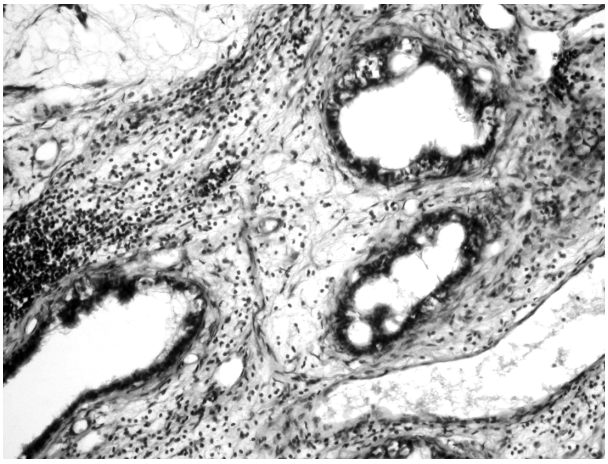

Рис. 3. Опухоль желточного мешка. Тубулярные структуры и рыхлая мезенхимальная ткань. Окраска гематоксилином и эозином. Ув. Ч200.

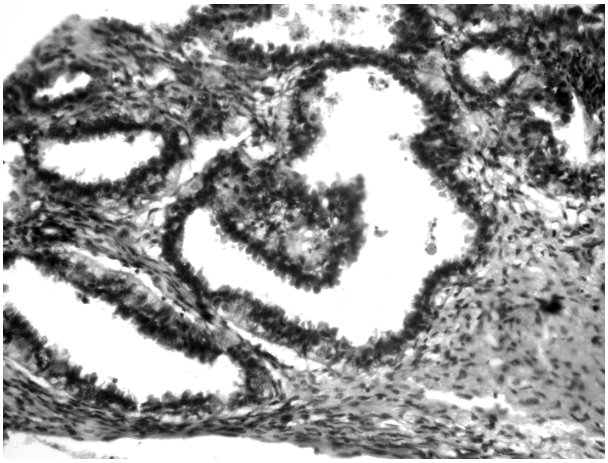

Рис. 4. Опухоль желточного мешка. Тельце Шиллера-Дюваля. Окраска гематоксилином и эозином. Ув. Ч200.

и сетевидных структур. Также определялись участки рыхлой мезенхимы (**рис. 4**) и участки саркоматозного строения. Солидные участки представлены клетками со светлой цитоплазмой и четкими клеточными границами, чем напоминают семиному. Клетки опухоли отличались в участках разного строения. Так в микрокистозных участках они имели вакуолизированную цитоплазму. В участках папиллярного строения клетки, покрывающие фиброваскулярную строму сосочков, имели кубическую или столбчатую форму.

Характерными для опухоли желточного мешка являлись тельца Шиллера-Дюваля, определяемые в участках эндодермального синуса, которые имели вид сосудов, покрытых эпителием и выступающих в пространства, имеющие аналогичную эпителиальную выстилку (**рис. 4**). Также для опухоли желточного мешка характерна невысокая митотическая активность, апоптоз также слабо выражен. Кроме того, диагностически значимыми являлись эозинофильные ШИК позитивные цитоплазматические и экстрацеллюлярные гиалиновые тельца.

В 8 (57,14%) наблюдениях отмечались вторичные изменения в опухоли в виде некрозов (при этом в большинстве случаев они носили распространенный и обширный характер), кровоизлияний, а также распада с формированием полостей. Очаги коагуляционного некроза встречались в половине наблюдений, носили очаговый характер и сочетались с воспалительной нейтрофильной реакцией.

В отличие от семиномы строма опухоли желточного мешка была слабо развита, очагово или диффузно инфильтрирована лимфоидными элементами, при этом степень выраженности инфильтрата варьировала от очень слабой до слабой. Ангиоинвазия была отмечена во всех наблюдениях опухоли желточного мешка, при этом имело место врастание, как в кровеносные, так и в лимфатические сосуды.

Выводы.

1. В данном исследовании на долю эмбрионального рака пришлось 39 наблюдений, что составило 12,38% от общего числа ГОЯ, а на опухоль желточного мешка – 14 наблюдений, что составило 4,44% от общего числа ГОЯ.

2. Среднее значение объема оперативно удаленного яичка при наличии в нем эмбрионального рака составил (126,87±22,73) $м^3Ч10^{-6}$, а средний объем самой опухоли – (93,96±18,37) $м^3Ч10^{-6}$. Среднее значение объема оперативно удаленного яичка при наличии в нем опухоли желточного мешка (231,68±106,81) $м^3Ч10^{-6}$, а средний объем опухоли – (201,39±107,80) $м^3Ч10^{-6}$ (достоверная разница между указанными параметрами отсутствует).

3. Средний возраст пациентов с эмбриональным раком 30,85±1,16 лет достоверно не отличается от такового у пациентов с опухолью желточного мешка – 29,57±1,45 лет.

Перспективы дальнейших исследований. На вооружении клиницистов и морфологов имеется целый ряд опухолевых маркеров, в том числе сывороточных, использование которых позволяет уточнять гистологическое строение ГОЯ. В тоже время прогностические маркеры (неблагоприятного исхода, метастазирования, резистентности опухоли к химиотерапии и т.д.) не изучены в достаточной мере и, таким образом, не находят отражения в заключительной морфологической характеристике опухолей. В круг наших научных интересов входит изучение данных маркеров в ГОЯ и, в частности, при эмбриональном раке и опухоли желточного мешка.

Литература

1. Бурова Е. А Лечение семиномы яичка I стадии / Е. А. Бурова, А. А. Буланов, А. А. Трякин [и др.] // Онкоурология. – 2010. – №3 – С. 7–11.
2. Возіанов О. Ф. Онкоурологія сьогодні: досягнення, проблеми, перспективи / О. Ф. Возіанов, А. М. Романенко, І. О. Клименко // Онкология. – 2006. – Т. 8, №2. – С. 152–158.

3. Гарин А. М. Герминогенные опухоли яичка: состояние проблемы и научный прогресс / А. М. Гарин, С. А. Тюляндин, А. В. Соколов [и др.] // Вестник РАМН. – 1995. – №4. – С. 33-37.
4. Имянитов Е. Н. Эпидемиология и биология герминогенных опухолей / Е. Н. Имянитов // Практическая онкология. – 2006. – Т. 7, №1. – С. 1–5.
5. Лили Р. Патогистологическая техника и практическая гистохимия / Р. Лили. – М.: Мир, 1960. – 648 с.
6. Меркулов Г. А. Курс патологогистологической техники / Г. А. Меркулов. – М.: Медицина, 1961. – 339 с.
7. Микроскопическая техника : руководство / Под ред. Д. С. Саркисова, Ю. Л. Перова. – М.: Медицина, 1996. – 544 с.
8. Пирс Э. Гистохимия (теоретическая и прикладная) / Э. Пирс. – М.: Иностран. литература, 1962. – 962 с.
9. Федоров В. Д. Опухоли яичка / В. Д. Федоров, М. Ю. Пикунов, А. И. Щеголев Е. А. [и др.] // Хирургия. – 2007. – №5. – С. 75–80.
10. Albers P. Guidelines on Testicular Cancer / P. Albers, W. Albrecht, F. Algaba [et al.] // Europ. Urol. – 2005. – Vol. 48. – P. 885 – 894.
11. Mostofi F. K. Tumours of the Testis and Paratesticular Tissue. Introduction // Pathology and Genetics of Tumours of the Urinary System and Male Genital Organs / F. K. Mostofi, I. A. Sesterhenn / Ed. John N. Eble, Guido Sauter, Jonathan I. Epstein, Isabell A. Sesterhenn. – Lyon : IARC Press, 2004. – P. 220.
12. Parkin D. M. Global cancer statistics / D. M. Parkin, P. Pisani, J. Ferlay // CA Cancer. J. Clin. – 1999. – Vol. 49. – P. 33–64.
13. WHO histological classification of testis tumours, In: Eble J. N., Sauter G., Epstein J. I., Sesterhenn I. A., Eds. Pathology & Genetics. Tumours of the urinary system and male genital organs. – Lyons : IARC Press, 2004. P. 218, 250–262.
14. Winstanley A. M. Handling and Reporting of Biopsy and Surgical Specimens of Testicular Cancer / A. M. Winstanley, G. Mikuz, F. Debruyne [et al.] // Europ. Urol. – 2004. – VOL. 45. – P. 564 – 573.

УДК 616. 681 – 006. 6 – 053. 13 – 091

МОРФОЛОГІЯ ЕМБРІОНАЛЬНОГО РАКУ І ПУХЛИНИ ЖОВТКОВОГО МІШКА ЯЄЧКА

Потапов С. М.

Резюме. Проведено аналіз захворюваності ембріональним раком і пухлиною жовткового мішка яєчок в період з 1993 по 2013 р. р. за даними прозектури Харківського обласного клінічного центру урології і нефрології ім. В. І. Шаповала, а також морфологічне дослідження даних пухлин, що дозволило виявити їх частоту, вікові тенденції та макро- і мікроскопічні особливості. Представлені дані про частоту ангіоінвазії, апоптозу, вторинних змін, частоту проростання в паратестікулярні структури. Підкреслюється необхідність використання прогностичних імуногістохімічних маркерів з метою удосконалення критеріїв діагностики ембріонального раку та пухлини жовткового мішка.

Ключові слова: пухлини яєчок, ембріональний рак, пухлина жовткового мішка.

УДК 616. 681 – 006. 6 – 053. 13 – 091

МОРФОЛОГИЯ ЭМБРИОНАЛЬНОГО РАКА И ОПУХОЛИ ЖЕЛТОЧНОГО МЕШКА ЯИЧКА

Потапов С. Н.

Резюме. Проведены анализ заболеваемости эмбриональным раком и опухолью желточного мешка яичек в период с 1993 по 2013 г. г. по данным прозектуры Харьковского областного клинического центра урологии и нефрологии им. В. И. Шаповала, а также морфологическое исследование данных опухолей, что позволило выявить частоту их встречаемости, возрастные тенденции, макро- и микроскопические особенности. Представлены данные о частоте ангиоинвазии, апоптоза, вторичных изменений, частоте прорастания в паратестикулярные структуры. Подчеркивается необходимость использования прогностических иммуногистохимических маркеров с целью усовершенствования критериев диагностики эмбрионального рака и опухоли желточного мешка.

Ключевые слова: опухоли яичек, эмбриональный рак, опухоль желточного мешка.

UDC 616. 681 – 006. 6 – 053. 13 – 091

Morphology of Testes Embryonic Carcinoma and Yolk-Sac (Endodermal Sinus) Tumor

Potapov S. N.

Abstract. Testicle's tumors are not only the most frequent oncologic pathologies in the young men (up to 60 % of all the neoplasms), but they also have the highest oncologic death rate.

On the bases of the prosectorium of Kharkiv Clinical Center of Urology and Nephrology named after V. I. Shapovalov the analysis of the sickness rate of tumors of testis during the period from 1993 to 2013 has been made. The material of 53 patients was used for the pathomorphological investigations.

In-house studies. The number of patients with different tumors of testes during the period from 1993 to 2013 totals to 354 cases. Among tumors of testes the biggest specific gravity has been given to testicular germ cell tumors – 315 (88,98 %) case assessments.

Embryonic carcinoma. In this research the embryonic carcinoma is presented by 39 case assessments (12,38 % out of all testicular germ cell tumors). The average age of the patients was 30,85 ± 1,16 years. The tumor invaded the testis totally and sub-totally in 30 (76,92 %) cases, in other 9 cases (23,08 %) the affected region made up to 2/3 of the testicle. The tumor size varied and the average made (93,96 ± 18,37) $m^3 Ч 10^{-6}$, the size of the removed testis made (126,87 ± 22,73) $m^3 Ч 10^{-6}$. The malignant invasion into the paratesticular structures has been observed

in 12 case assessments (30,77 %). Gross findings in 24 cases of the tumors (61,54 %) stated secondary alterations. During microscopic investigations the patches of eosinophilic coagulative necrosis were always identified in the tumors, stroma was well-defined and characterized with moderate lymphoid infiltration coupled with inflammatory neutrophilic reaction in 32 cases (82,05 %). The foci of testicular intraepithelial neoplasia were registered in 7 case assessments (17,95 %).

The yolk-sac (endodermal sinus) tumor is presented with 14 observations (4,44 % out of all testicular germ cell tumors) in this research. The average age of the patients made 29,57 ± 1,45 years. The size of the removed testis varied and the average made (231,68 ± 106,81) $m^3Ч10^{-6}$, the tumor size amounted to (201,39 ± 107,80) $m^3Ч10^{-6}$. The tumor invaded the testis totally and sub-totally in 11cases (78,57 %). The malignant invasion into the paratesticular structures has been observed in 3 cases (21,43 %). Gross findings in 8 cases of the tumors (57,14 %) stated secondary alterations. Microscopic investigations indicated the stroma of the yolk-sac tumor to be ill-developed (as opposed to seminoma), and focally or diffusively infiltrated with lymphoid elements. Angioinvasion is stated in all the observations.

Conclusion. In this research embryonic carcinoma accounts for 39 observations, which makes 12,38 % out of the total number of testicular germ cell tumors, and yolk sac tumor, in its turn, accounts to 14 observations with 4,44 % out of the total number of testicular germ cell tumors correspondingly.

The average index of the size of the surgically removed testis with the observed embryonic carcinoma in it amounts to (126,87 ± 22,73) $m^3Ч10^{-6}$ and the average size of the tumor itself is – (93,96 ± 18,37) $m^3Ч10^{-6.}$. The average index of the size of the surgically removed testis with the observed yolk-sac tumor in it amounts to (231,68 ± 106,81) $m^3Ч10^{-6}$, and the average size of the tumor itself is – (201,39 ± 107,80) $m^3Ч10^{-6}$ (significant difference between the mentioned parameters is absent).

The average age of the patients with embryonic carcinoma (30,85 ± 1,16 years) is not significantly different from the one of the patients with the yolk-sac tumor (29,57 ± 1,45 years).

Key words: testicles' tumors, embryonic carcinoma, yolk-sac carcinoma.

Рецензент – проф. Гасюк А. П.

Стаття надійшла 20. 05. 2013 р.