

СУДОВА МЕДИЦИНА

© Бачинський В. Т., *Ольховський В. О., **Тимчук М. Р., **Малишев В. В.

УДК 616. 718 – 001. 5 – 073 : 340. 6

*Бачинський В. Т., *Ольховський В. О., **Тимчук М. Р., **Малишев В. В.*

СТРУКТУРНІ ОСОБЛИВОСТІ ДОВГИХ КІСТОК НИЖНЬОЇ КІНЦІВКИ В ПРАКТИЦІ СУДОВОЇ МЕДИЦИНИ

Буковинський державний медичний університет (м. Чернівці)

*Харківський національний медичний університет (м. Харків)

**Обласне бюро судово-медичної експертизи

Чернівецької обласної державної адміністрації (м. Чернівці)

Дана робота виконана в рамках комплексної науково-дослідної роботи кафедри топографічної анатомії та оперативної хірургії і судової медицини та медичного правознавства Буковинського державного медичного університету «Закономірності перинатальної анатомії та ембріотопографії. Визначення статеві-вікових особливостей будови і топографо-анатомічних взаємовідношень органів та структур в онтогенезі людини», державний реєстраційний № 0110U003078.

Вступ. Структурні особливості кісток, що формують скелет людини, безсумнівно впливають на закономірності перебігу процесу їх руйнації при травмуванні тупими предметами. Геометрична форма, особливості мікро- та макроструктури кісток і з'єднання їх між собою у кінематичні комплекси, фізичні та фізіологічні властивості кісткової тканини – все це необхідно враховувати в практиці сучасної судової медицини при ретроспективному відновленні обставин події.

Особливо дані твердження відносяться до кісток нижньої кінцівки, переломи яких досить часто трапляються в практиці судової медицини внаслідок дорожньо-транспортних пригод, падіння з висоти, прямої дії тупих твердих предметів, про що свідчать дані сучасних дослідників [1, 2, 3].

Важливо у процесі дослідження ділянок переломів даних кісток враховувати структурні, механічні та біомеханічні їх властивості для об'єктивного та обґрунтованого вирішення експертних завдань, на яких базуються підсумки судово-медичних експертиз, що відіграють ключову роль у слідчому провадженні [4, 5, 6].

Мета дослідження. Вивчити структурні особливості довгих кісток нижньої кінцівки з метою встановлення їх впливу на механізми формування переломів цих кісток.

Об'єкт і методи дослідження. Об'єктом даного дослідження є структурні особливості довгих кісток нижньої кінцівки. Всього було досліджено 36 кісток

із ділянками переломів: по 18 стегнових та великогомількових кісток. Методом порівняльного аналізу визначено основні структурно-функціональні особливості стегнової і великої гомількової кісток, що чинять значний вплив на основні закономірності у процесі їх руйнації.

Результати досліджень та їх обговорення. У макроструктурі довгих трубчастих кістках виділяють два основних різновиди кісткової тканини – компактна і губчаста. Фізичні навантаження, в основному, приймає компактна кісткова тканина. Вона побудована із тонких кісткових пластинок (ламел), які щільно укладені у визначеному порядку, що змінюється залежно від відділу кістки і з'єднанні між собою мукоїдною речовиною.

Кісткові ламели формують колагенові волокна, що мають різну орієнтацію укладки. В кожній ламелі, зазвичай, переважає один напрямок армування. В суміжних ламелах ці напрямки можуть бути взаємно ортогональними або кут між ними може змінюватися поступово.

В губчастій кістковій тканині ламели утворюють сітчасту просторово-організовану пористу конструкцію. Залежно від будови її трабекул виділяють трубчасту, балкоподібну, ниткоподібну, пластинчасту і тонкопластинчасту типи спонгіози. Простори між трабекулами заповнені кров'ю, червоним і жовтим кістковим мозком, нервовими волокнами, судинами, клітинами і міжклітинною рідиною.

У структурі стегнової і великої гомількової кісток компактна речовина, в основному, утворює їх діафізи, а губчаста – епіфізи.

В діафізі цих трубчастих кісток на поперечних розрізах виділяють три основних шари – зовнішній і внутрішній, що побудовані із загальних ламел, і середній – що складається із остеонів.

Остеони – це багатшарові циліндричні структурні елементи, всередині кожного з яких знаходиться кровоносна судина. З'єднання ламел в

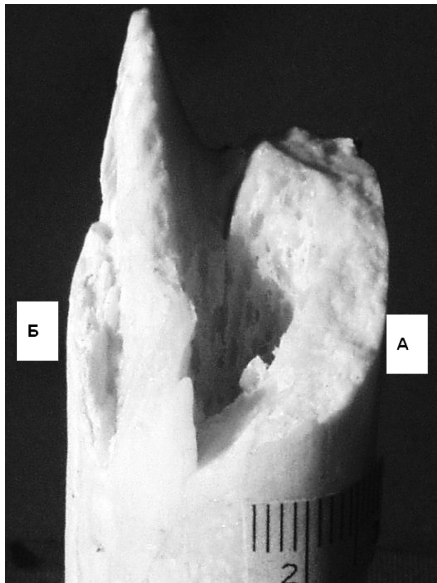


Рис. Ділянка перелому трубчастої (стегнової) кістки: А – зона розтягнення; Б – зона стиснення зони перелому.

остеоонах, а також остеонів і проміжних ламел здійснюється за допомогою зв'язуючої речовини.

У процесі дії тупих твердих предметів на довгі трубчасті кістки у

поперечному напрямку (дорожньо-транспортна пригода, пряма дія тупого предмета) до їх поперечної осі, розвивається деформація вигину із формуванням випуклості кістки на протилежному боці від місця прикладання сили. У цьому місці (зона розтягнення) відбуваються розриви ламел та остеонів компактної кісткової тканини із формуванням відносно рівної, зіставимої лінії перелому, хвилястість та зубчастість якої поступово збільшується по мірі наближення до кістково-мозкового каналу.

У випадках дії навантаження під кутом до поздовжньої вісі кістки, основна лінія перелому буде набувати косо-поперечного характеру.

У місці прикладання сили формується вгнута поверхня кістки (зона стиснення), із формуванням викришувань, осколків та фрагментів компакти, поздовжніх додаткових тріщин, в результаті дії окремих шарів кістки один назустріч іншому (**рис.**).

При дії сили вздовж осі трубчастих кісток (у випадках падіння з висоти), навантаження гаситься за рахунок стискання та деформації трабекул губчастої речовини їх епіфізів. Якщо воно переважає межу міцності кісткової тканини, формуються вколочені (вбиті) переломи, за рахунок входження більш міцної компактної речовини діяфізів в губчасту речовину епіфізів. При надмірно сильних поздовжніх навантаженнях можуть утворюватися поздовжні та косі переломи і діяфізів довгих трубчастих кісток нижніх кінцівок.

Висновки. Врахування структурних особливостей довгих кісток нижньої кінцівки в практиці судової медицини є необхідним для достовірного встановлення механізму їх травмування.

Перспективи подальших досліджень. Перспективним у даному напрямку є вивчення структурних особливостей малої гомілкової кістки та порівняння їх у комплексі з великою гомілковою кісткою.

Література

1. Нагорнов М. Н. Судебно-медицинские аспекты травмы и патологии костной ткани / М. Н. Нагорнов, Т. К. Осипенкова-Вичтомова // Суд. -мед. экспертиза. – 2012. – Т. 55, № 1. – С. 41–44.
2. Пиголкин Ю. И. Судебно-медицинская оценка переломов костей / Ю. И. Пиголкин, М. Н. Нагорнов // Суд. -мед. экспертиза. – 2005. – Т. 48, № 6. – С. 39–42.
3. Савка І. Г. Актуальні проблеми судово-медичної та слідчої практики у випадках із переломами стегнової та гомілкових кісток / І. Г. Савка // Буковинський мед. вісник. – 2012. – Т. 16, № 3 (63). – С. 84–86.
4. Савка І. Г. Сучасні уявлення про структурну організацію кісткової тканини та їх прикладне значення / І. Г. Савка // Клінічна та експериментальна патологія. – 2010. – Т. 9, № 1(31). – С. 101–103.
5. Waldorff E. I. Age-dependent microdamage removal following mechanically induced microdamage in trabecular bone in vivo / E. I. Waldorff, S. A. Goldstein, B. R. McCreddie // Bone. – 2007. – Vol. 40, № 2. – P. 425–432.
6. Wang C. J. The effects of extracorporeal shockwave on acute high-energy long bone fractures of the lower extremity / C. J. Wang, H. C. Liu, T. H. Fu // Arch. Orthop. Trauma Surg. – 2007. – Vol. 127, № 2. – P. 137–142.

УДК 616. 718 – 001. 5 – 073 : 340. 6

СТРУКТУРНІ ОСОБЛИВОСТІ ДОВГИХ КІСТОК НИЖНЬОЇ КІНЦІВКИ У ПРАКТИЦІ СУДОВОЇ МЕДИЦИНИ

Бачинський В. Т., Ольховський В. О., Тимчук М. Р., Малишев В. В.

Резюме. На підставі аналізу даних наукової літератури і власних досліджень розкрито структурні властивості кісток скелета людини під час вирішення судово-медичних експертних завдань. Показана їх роль в судово-медичній практиці при встановленні та обґрунтуванні механізмів переломів довгих кісток нижньої кінцівки.

Ключові слова: структурні особливості, довгі кістки, нижня кінцівка, судова медицина.

УДК 616. 718 – 001. 5 – 073 : 340. 6

СТРУКТУРНЫЕ ОСОБЕННОСТИ ДЛИННЫХ КОСТЕЙ НИЖНЕЙ КОНЕЧНОСТИ В ПРАКТИКЕ СУДЕБНОЙ МЕДИЦИНЫ

Бачинский В. Т., Ольховский В. А., Тимчук М. Р., Малышев В. В.

Резюме. На основании анализа данных научной литературы и собственных исследований раскрыты структурные свойства костей скелета человека во время решения судебно-медицинских экспертных задач. Показана их роль в судебно-медицинской практике при установлении и обосновании механизмов переломов длинных костей нижней конечности.

Ключевые слова: структурные особенности, длинные кости, нижняя конечность, судебная медицина.

UDC 616. 718 – 001. 5 – 073 : 340. 6

**Structural Peculiarities of Long Bones of the Lower Extremity in Forensic Medicine Practical Work
Bachynskiy V. T., Olkhovskiy V. O., Tymchuk M. R., Malyshev V. V.**

Abstract. Structural properties of the human skeletal bones during solution of forensic-medical expert tasks have been disclosed on the basis of the analysis of scientific literature findings and own research. Their role in forensic-medical practical work to determine and substantiate the mechanisms of long bone fractures of the lower extremities is indicated.

The objective of the research is to study structural peculiarities of long bones of the lower extremities with the aim to find their influence upon the mechanisms of fracture formation of these bones.

The subject of the research is structural peculiarities of long bones of the lower extremities. 36 bones with fractures have been examined: 18 femoral and 18 tibial bones. The main structural-functional peculiarities of the femoral and tibial bones having a considerable influence upon the main regularities in destructive process have been detected by means of the method of a comparative analysis.

Two main kinds of the osseous tissue are found in the macrostructure of long tubular bones: solid and spongy. Physical impact is mainly received by the solid osseous tissue. It consists of thin osseous lamellas arranged in a certain direction changed depending on a part of the bone and are connected together by means of mucoid substance.

In the structure of the femoral and tibial bones the solid substance forms their diaphysis, and the spongy one – their epiphysis.

Three main layers are found on the transverse sections in diaphysis of these bones: external and internal consisting of general lamellas, and the middle layer consisting of osteons.

The effect of blunt hard subjects on the long tubular bones in a transverse direction (a road accident, direct effect of a blunt subject) to their transverse axis results in bending with the formation of prominence on the opposite side from the place where force was applied. In this place (tension zone) breaking of the lamellas and osteons are found with the following formation of a relatively smooth comparable line of fracture, which waviness and porosity increase gradually approaching to the medullary canal.

In case of the angle action to the longitudinal axis of the bone the main line of fracture will be of an oblique-transverse character.

In the place where force was applied a concave bone surface is formed (compression zone) with the formation of crumbling, pieces and fragments of the solid tissue resulting from the action of separate bone layers approaching one another. In case force is applied along the axis of the tubular bones (falling from a height), load is slowed at the expense of compression and deformation of trabecules of the spongy tissue of their epiphysis. If it is stronger than hardness of the osseous tissue, impacted (driven-in) fractures are formed due to the penetration of harder solid substance of diaphysis into the spongy substance of epiphysis. In case of extremely heavy longitudinal load, longitudinal and oblique fractures of diaphysis of the long tubular bones of the lower extremities may occur.

Thus, consideration of structural peculiarities of long tubular bones of the lower extremities in practical work of forensic medicine is essential for reliable detection of the mechanism of their injury.

The study of tibial structural peculiarities and their comparison in the complex with the femoral bone is rather prospective.

Keywords: structural peculiarities, long bones, lower extremity, forensic medicine.

Рецензент – проф. Старченко І. І.

Стаття надійшла 16. 06. 2014 р.