

РОЛЬ КОНУСНОЇ КОМП'ЮТЕРНОЇ ТОМОГРАФІЇ ПРИ ВИБОРІ ОПТИМАЛЬНОЇ ТАКТИКИ ХІРУРГІЧНОГО ЛІКУВАННЯ У ХВОРИХ ІЗ ВОГНЕПАЛЬНИМИ ТА НЕВОГНЕПАЛЬНИМИ ПЕРЕЛОМАМИ ВИЛИЧНО-ОРБІТАЛЬНОГО КОМПЛЕКСУ

Львівський національний медичний університет ім. Данила Галицького (м. Львів)

vipankev@gmail.com

Робота є фрагментом науково-дослідної роботи Львівського національного медичного університету імені Данила Галицького МОЗ України, що виконується на кафедрі хірургічної стоматології та щелепно-лицевої хірургії «Оптимізація діагностично-лікувального процесу хворих з кістковими м'якотканними дефектами та деформаціями різної етіології, травматичними і запальними ураженнями щелепно-лицевої ділянки», № державної реєстрації: 0110U008228.

Вступ. Вилично-орбітальна ділянка є найбільш виступаючою частиною лицевого скелету, яка в першу чергу взаємодіє з травмуючим агентом, що й зумовлює високу частоту її пошкодження – 20-25 % від загальної кількості усіх черепно-лицевих травм [2]. За даними аналізу проведеного Колескиной С.С. у 2000 р. серед хворих з пошкодженнями верхньої та середньої зон обличчя у 64,4 % хворих виявлені переломи виличної кістки із зміщенням [3].

Вогнепальні переломи виличної кістки дуже рідко бувають ізольованими. В більшості випадків виникають переломи всього вилично-орбітального комплексу, які характеризуються високоенергетичним типом пошкодження (за Mason), більшою масивністю та суттєвим ризиком розвитку ускладнень на відміну від невогнепальних [5,9]. Це дозволяє зробити висновок, що підходить до діагностики та лікування ізольованих переломів виличної кістки та складних вилично-орбітальних переломів є різними.

Широке використання в практиці методу комп'ютерної томографії зробило можливим проведення променевої діагностики травматичних пошкоджень щелепно-лицевої ділянки більш повноцінним [13]. Висока діагностична цінність і ефективність методу зумовлена специфічністю і точністю отриманих показників, що дозволяє в багатьох ситуаціях виключити з алгоритму дослідження інші види рентгенографії, пришвидшити, спростити, зробити більш ефективною діагностику, і, як наслідок, підвищити якість лікування хворих [18]. Суттєвим доповненням до вищесказаного є те, що комп'ютерна томографія дозволяє дати характеристику досліджуваній ділянці, як із зовнішнього боку, так і дослідити внутрішній її вміст [6,11]. На неоднакових за рівнем зрізах можна

побачити в різних ділянках товщину компактного шару, структуру губчастої речовини та визначити їх співвідношення [7].

Використання конусної КТ дозволяє на основі виконаних зрізів, створити трьохвимірну модель лицевого черепа зі всім його вмістом і сусідніми з ним анатомічними структурами та утвореннями [16]. Наявність комп'ютерної, а також стереолітографічної моделей, дає можливість лікарю-клініцисту більш точно оцінити локалізацію, поширеність пошкоджень, їх межі та спланувати об'єм операції, оцінити результати проведеного лікування та можливості подальших корекцій [5].

Переваги конусно-променевої комп'ютерної томографії перед іншими методами променевого дослідження [7,15]:

1. Мінімальне променеве навантаження: еквівалентна ефективна доза опромінення $\sim 50 \mu\text{S}$: для порівняння – дослідження аналогічної анатомічної ділянки на спіральному томографі – від $600 \mu\text{Sv}$. Використання технології конусного променя дозволило одержати багатоплощинні зображення з високою роздільною здатністю (0,08-0,4 мм) при значно меншому опроміненні хворого. Висока роздільна здатність дозволяє розглядити найдрібніші структури, такі як кореневі канали зубів чи структури середнього та внутрішнього вуха.

2. Конусна КТ менше у порівнянні з МРТ чутлива до рухів пацієнта.

3. Конусна КТ, на відміну від МРТ, може бути виконана при наявності в організмі пацієнта імплантованих металевих включень.

4. Показники конусної КТ дещо вищі, ніж спіральної, що, безумовно, треба враховувати при плануванні оперативних втручань (Molly, 2006).

5. Час проведення дослідження менший за 20 секунд.

6. Не вимагається попередня підготовка пацієнта.

7. Пацієнт під час дослідження знаходиться у сидячому (найбільш комфортному) або вертикальному положенні.

8. В процесі дослідження ми отримуємо трьохвимірні реконструкції без спотворень і накладок

(на відміну від стандартного рентгенологічного дослідження).

9. Можливість додаткової обробки результатів дослідження, наприклад, планування положення імплантатів, планування ортогнатичної хірургії, дизайн індивідуальних черепних імплантатів

Мета дослідження.

Оцінити роль конусної КТ при виборі оптимальної тактики хірургічного лікування у хворих із вогнепальними та невогнепальними переломами вилично-орбітального комплексу.

Об'єкт і методи дослідження. В дослідженні взяли участь 25 хворих із свіжими і застарілими вогнепальними та невогнепальними переломами вилично-орбітального комплексу як із високоенергетичним так із низькоенергетичним типом травми.

Кожному хворому спочатку проводили КТ – обстеження, що дозволяло створити на основі комп'ютерного програмування Simplant трьохвимірну модель лицевого черепа, що давало можливість не тільки чітко візуалізації його вмісту і анатомічних структур, але й віртуального відновлення їх анатомічної цілісності (рис. 1).

Наступним кроком було друкування стереолітографічних моделей, що ґрунтувалося на даних програмування [9]. Стереолітографічна модель давала можливість змодельовати та підібрати оптимальні за розміром пластини, їх вигнути відповідно до контуру дефекту, обрати довжину гвинтів а також визначити розміри, форму та об'єм кісткових трансплантатів (рис. 2).

Мінімальне передопераційне обстеження обов'язково включало в себе дослідження зорової активності функції зіниць та рухомості очного яблука, огляд передньої камери на предмет гіфеми та очного дна з приводу розривів.

Результати дослідження та їх обговорення. Згідно даних КТ ми обирали найбільш оптимальні оперативні доступи при переломах вилично-орбітального комплексу в залежності від типу травми.

Так, тільки у випадках ізольованих переломів виличної кістки з незначним зміщенням (низькоенергетичних), ми застосовували метод закритої репозиції за допомогою гачка Лімберга. При переломах дна орбіти та її медіальної стінки ми використовували субціліарний та внутрішньоротовий доступи. За умови складних високоенергетичних переломів вилично-орбітального комплексу найбільш ефективною була комбінація трьох доступів: транскраніального (коронарного), субціліарного та внутрішньоротового.

Транскраніальний (коронарний) доступ використовувався у тих випадках, коли передбачався забір аутопластичного матеріалу з одномоментним усуненням дефекту. Його переваги в тому, що він забез-

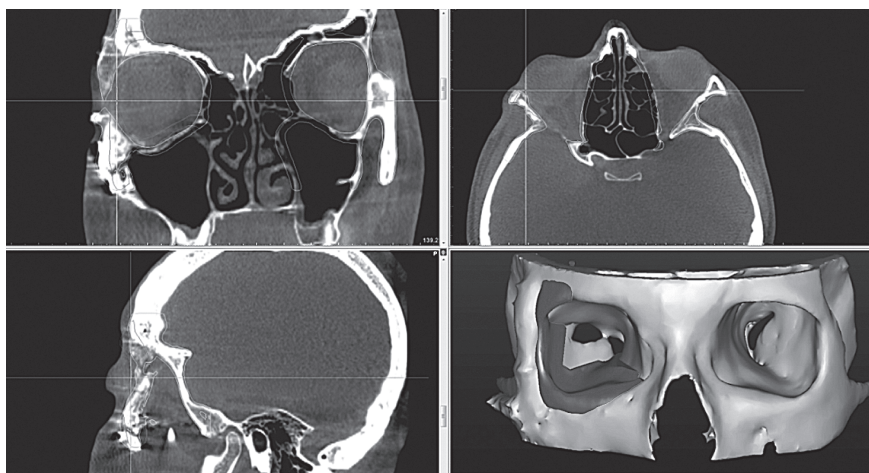


Рис. 1. 3-D реконструкція вилично-орбітальної ділянки (синім позначено ділянки заміщення ауто трансплантатом зони дефекту).

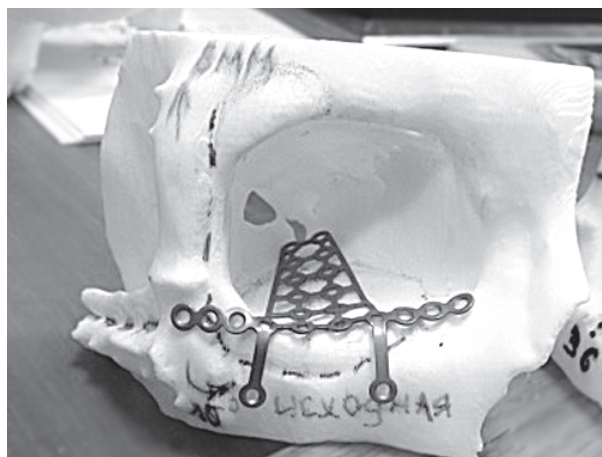


Рис. 2. Вигляд титанової сітчастої пластини для дна орбіти адаптованої до стереолітографічної моделі.

печує умови для вільної роботи хірурга, не залишає видимих рубців, на відміну від трагоорбітального, недоліками якого є недостатня візуалізація кісткових фрагментів та наявність рубців. Це підтверджено роботами Kawamoto HK, Mizuno A, Toril S, Akiyama Y, які давно (ще з 80 років минулого століття) у своїй практиці використовують саме транскраніальний доступ [10,14] (рис. 3,4).

У хворих із двохсторонньою травмою вилично-орбітального комплексу або лобно-назальною травмою, проводили бікоронарний доступ, із односторонньою – монокоронарний.

Субціліарний розріз забезпечував нам прямий доступ до нижніх відділів орбіти, а також частини виличної кістки та верхньої щелепи, хоча Stanley RB, Beumer J. рекомендують застосовувати саме транскон'юнктивальний доступ [17]. На нашу думку, транскон'юнктивальний доступ в ізольованому варіанті не дає достатньої візуалізації, його необхідно комбінувати з пересіченням латеральної кантальної зв'язки та виходом на шкіру нижньої повіки.

Найчастіше ми використовували внутрішньоротовий доступ по перехідній згортці верхньої щелепи для ревізії верхньощелепової пазухи та відновлення

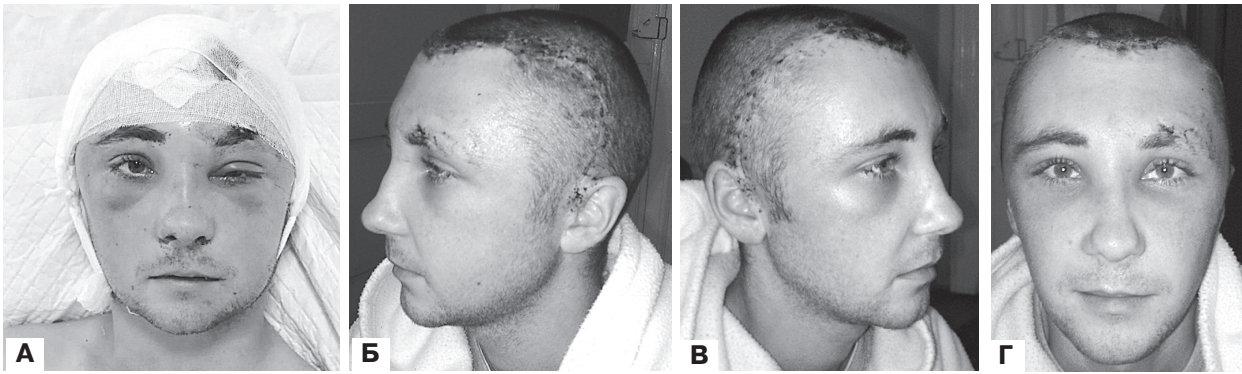


Рис. 3. Зовнішній вигляд хворого з «свіжою» двохсторонньою травмою вилично-орбітального комплексу (а – до лікування, б, в, г – вигляд хворого після операції із застосуванням бікоронарного доступу).

дна орбіти тому, що він забезпечував хороший доступ та візуалізацію ліній перелому вилично-орбітального комплексу.

На пострадянському медичному просторі існувала та й існує дотепер методика репозиції відламків виличної кістки йодоформним тампоном. Більшість сучасних хірургів не рекомендують проводити тампонаду гайморової пазухи для підтримки нижньої стінки орбіти, у зв'язку з відсутністю контролю істинного положення репозитованих уламків, які після видалення тампона можуть зміщуватися вниз. М. Join (1993) вважав, що тампонада верхньощелепової пазухи – анахронізм, який вийшов з моди.

З нашого клінічного досвіду, найбільш оптимальним матеріалом для заміщення дефектів вилично-орбітального комплексу є використання кісткового аутографта [12]. Ми надаємо перевагу гребеню крила клубової кістки, тому що за кістковою структурою гребінь клубової кістки є кортикально-губчастим, тобто найбільш схожим до структури виличної кістки. За ембріонального будовою трансплантат є енхондрального типу та ектомезенхімального походження, чим пояснюється його висока міцність та стійкість до резорбції.

Великі дефекти нижнього краю орбіти чи передньолатеральної стінки порожнини верхньощелепової кістки бажано реконструювати за допомогою кісткових трансплантатів з метою попередження просідання парабульбарної клітковини. Про це неодноразово наголошує у своїх роботах Караян А.С. [1] Окрім того, при наявності дефектів м'яких тканин можна також зробити трансплантацію жирової клітковини з ділянки тазу шляхом ліпофілінгу (рис. 5).

Наводимо клінічний випадок хворого із застарілою травмою вилично-орбітального комплексу, який чітко відображає ефективність застосування конусної КТ при такому виді травм.

На 60 день після вогнепальної травми хворого госпіталізовано у відділення ШЛХ госпіталю ДПСУ. При спостереженні відмічено енофтальм OD, аси-

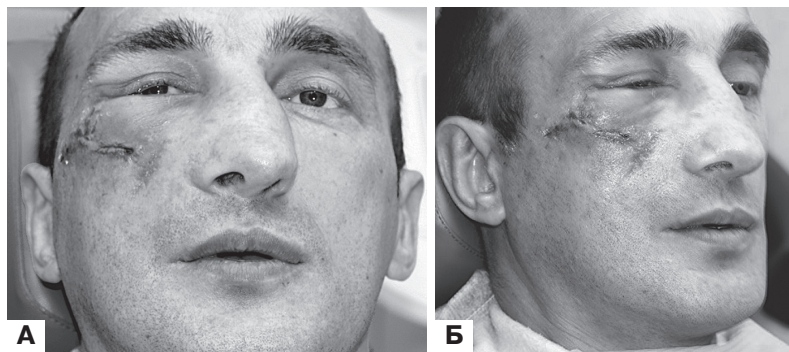


Рис. 4. а, б – Зовнішній вигляд хворого з переломом вилично-орбітального комплексу після проведення трагоорбітального доступу.

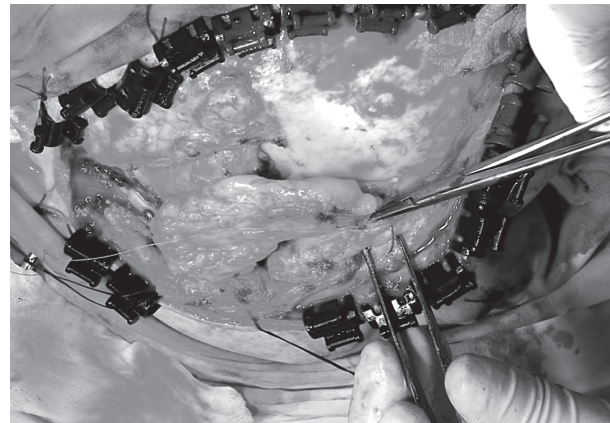


Рис. 5. Етап проведення ліпофілінгу в скроневій ділянці.

метрію обличчя за рахунок помірної сплюснення правої виличної ділянки, зниження чутливості в ділянці іннервації 2 гілки трійчастого нерва. При огляді відмічено в підочній ділянці справа рубці, легку гіперемію та набряк у виличній ділянці (рис. 5).

При КТ-обстеженні в аксіальній та фронтальній площинах виявлено перелом правого вилично-орбітального комплексу із зміщенням (уламковий перелом тіла виличної кістки, перелом в ділянці вилично-лобного шва, перелом медіальної стінки орбіти, перелом нижньої стінки орбіти із зміщенням відламків, виличної дуги – на рівні виличного відростка скроневої кістки, альвеолярного паростка верхньої щелепи та бокової стінки носа) (рис. 6).

Враховуючи наявність енофтальму справа та асиметрії обличчя нами було прийнято рішення оперувати хворого. Після аналізу даних 3D-реформації стереолітографічної моделі визначено, що величина передбачуваного дефекту після видалення кісткових фрагментів сягає 2 см (рис. 7, 8).

Після обстеження вирішено провести операцію із застосуванням однобічного транскраніального та субціліарного розрізів та внутрішньоротового розрізу по перехідній згортці. При здійсненні остеосинтезу заплановано використання 5 титанових міні-пластин фірми Конмет: 1 сітчасті пластили для дна очниці (15.04) – довжина гвинтів 5 мм, 2 пластили для фіксації виличної дуги та вилично-лобного шва та 2 пластили для фіксації вестибулярної стінки гайморової пазухи та бокової стінки носа.

Пластику нижньої стінки правої орбіти заплановано проводити шляхом фіксації до сітчасті пластили для дна очниці розщепленого надкістничного аутогрантанта з внутрішньої кортикальної пластинки крила клубової кістки справа. Відновлення дефекту передньої стінки гайморової пазухи заплановано виконати розщепленим губчасто-кортикальним аутогрантантам гребеня правої клубової кістки.

Хворому проведено операцію в умовах ендотрахеального наркозу. Після процедур миття та голення (хворий з ознаками алопеції за чоловічим типом), на шкірі голови позначено напрямком лукоподібного (традиційного краніального) розрізу на відстані 4-5 см від краю волосистої частини. Шкіру голови пришито до операційної білизни.

Кровозупинні заходи забезпечено ін'єкціями розчину анестетика з вазоконстриктором та використанням в процесі операції гемостатичних кліпс Ренея, які накладено на краї сформованого клаптя.

Початковий розріз, довжиною 4-5 см, проведено скальпелем № 10 на всю товщу pericranium. В подальшому розріз розширено за рахунок розсічення шкіри, підшкірної жирової клітковини та верхньої скроневої фасції до рівня виличної дуги. Наступний крок – періарікулярне розширення розрізу в межах періарікулярної згортки. Тім'яна та лобна частини

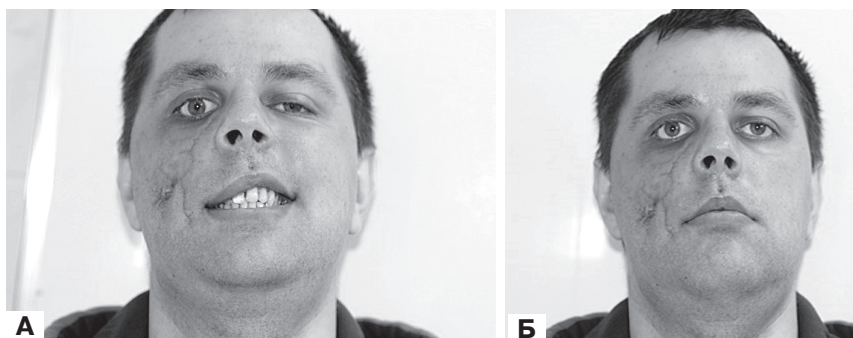

Рис. 5. а, б – Зовнішній вигляд хворого на 60 день після вогнепального поранення у вилично-орбітальну ділянку та бокової стінки носа) (рис. 6).

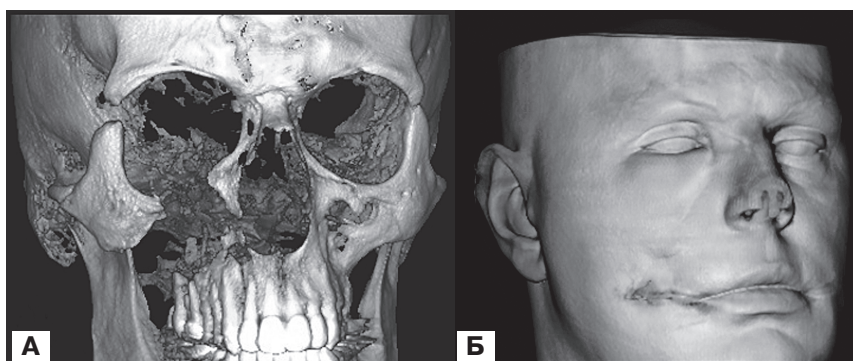


Рис. 6. а) КТ-обстеження до операції; б) 3-D реставрація м'яких тканин обличчя.

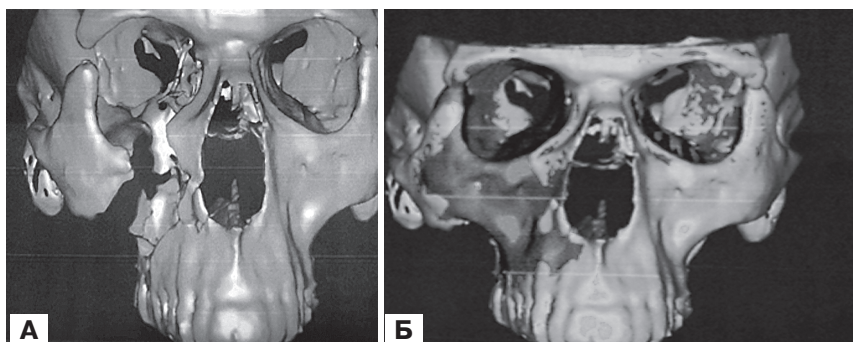


Рис. 7. Трьохвимірна модель лицевого черепа до та після віртуального відновлення анатомічної цілісності.

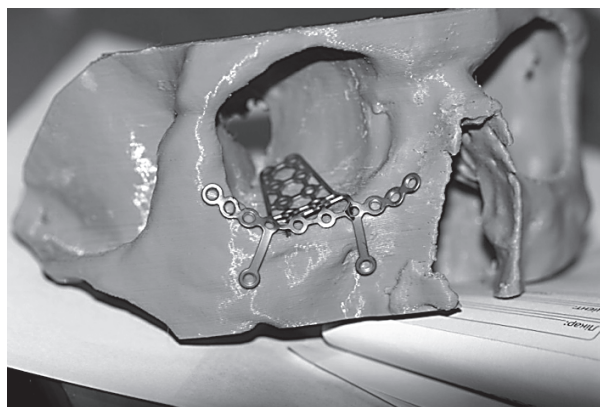


Рис. 8. Вигнута та адаптована до стереолітографічної моделі сітчаста пластина для дна орбіти.

краніального клаптя збільшені за рахунок розсічення скальпелем рихлої сполучної тканини, яка покриває перикраній. Також клапоть можна легко розширити пальцевим способом, або тупфером. Коли коронарний розріз збільшений вперед та донизу більше ніж на декілька сантиметрів, він може бути вивернутий назовні та зоставатись й надалі в такому положенні (рис. 9).

Розсічення коронарного клаптя в підапоневротичній площині збільшило його площу до рівня верхнього краю орбіти. В подальшому апоневротичний та надокісний клапоть повністю відшаровано до скелетування лобної кістки, верхньої частини орбіт та носових кісток. Наступним етапом було проведення косого розрізу через поверхневу фасцію скроневого м'яза до верхньо-заднього латерального краю орбіти, що забезпечило захист від травмування скроневої гілки лицевого нерва та скроневої артерії.

Після цього лінію розрізу повернено дещо вбік для розсічення окістя вздовж верхньої поверхні виличної дуги, що дозволило вивернути назовні коронарний клапоть допереду та донизу.

З метою продовження надорбітального розсічення на носолобну ділянку та за орбітальні краї верхньої окружності орбіти, п'єзоскальпелем звільнено надочничний судинно-нервовий пучок, що дало можливість повного доступу до даху та медіальної стінки орбіти.

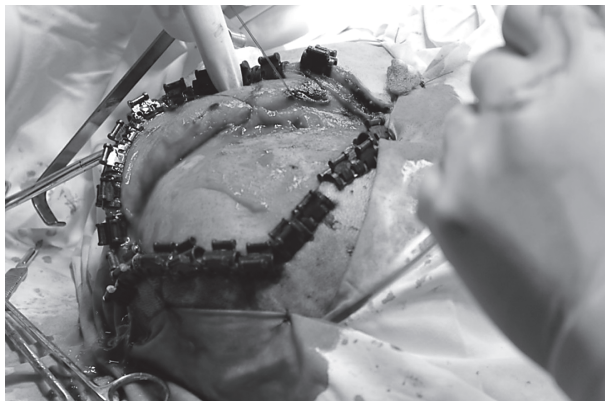


Рис. 9. Вигляд сформованого та вивернутого коронарного клаптя (стрілкою позначено кліпсу Ренея).

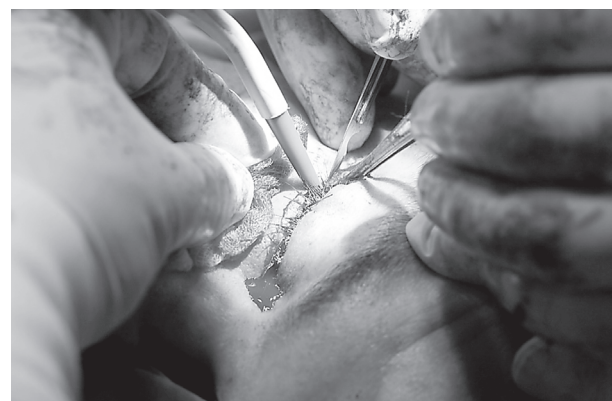

Рис. 10. Початковий етап проведення субціліарного розрізу.



Рис. 11. Остеосинтез вилично-лобного шва.

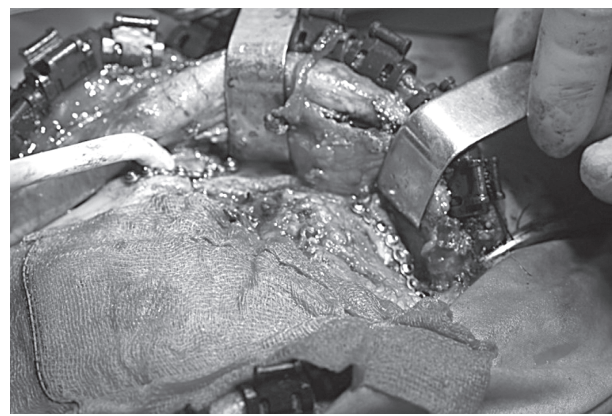


Рис. 12. Остеосинтез виличної дуги.

Для повного доступу до нижньоорбітального краю орбіти транскраніальний розріз доповнено субціліарним. На 1-2 мм нижче і паралельно війчастому краю нижньої повіки, починаючи від медіального кута очної щілини, проведено субціліарний розтин. Шкіру відсепаровано від *m. orbicularis oculi* до нижнього краю тарзальної пластинки. На цьому рівні волокна кругового м'яза відшаровано тупим шляхом до виходу на тарзоорбітальну фасцію, яку згодом розсічено до нижнього краю очниці. Після цього відшаровано окістя на протязі 1,5 см по обидва боки від щілини перелому (рис. 10).

Наступним етапом було проведення внутрішньоротового розрізу по перехідній згортці.

Після забезпечення усіх трьох доступів ми приступили, насамперед, до відновлення вертикальної та медіальної дуг виличного контура. Спочатку проведено остеосинтез в ділянці вилично-лобного шва, та виличної дуги – на рівні виличного відростка скроневої кістки (рис. 11, 12).

Здійснено ревізію дна та нижньої стінки очниці, проведено репозицію уламків. Сітчаста пластина для дна очниці адаптована над кістковими уламками та дефектом, причому здійснено це було за 15 хвилин, що свідчить про суттєву економію інтраопераційного часу (рис. 13).

Після припасування титанової пластини проведено забір аутоаутогенного трансплантата за стандартною методикою, розмір трансплантата 2,0 см (рис. 14).

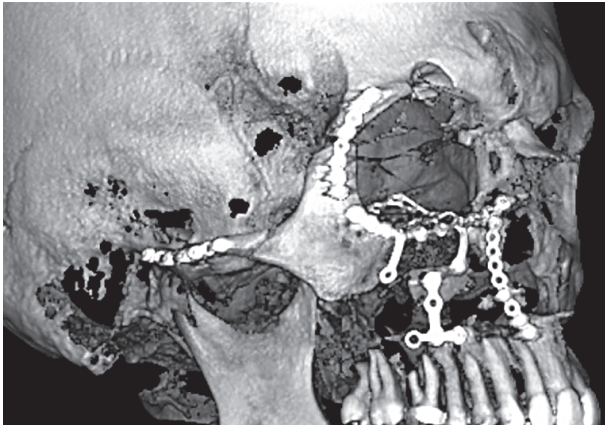


Рис. 16. КТ проведена після операції.

3. Застосування коронарного та субціліарного доступів дають нам достатню візуалізацію операційного поля, забезпечують хороший косметичний ефект. Однією з переваг коронарного доступу є можливість проведення забору кісткового ауто-трансплантату з тім'яної кістки.

4. Забір кісткового ауто-трансплантату з гребеня клубової кістки дає нам можливість забрати як кортикальний, так і кортикально-губчатий трансплантат в достатній кількості, а при дефектах м'яких тканин зробити трансплантацію жирової клітковини шляхом ліпофілінгу.

Перспективи подальших досліджень. В подальшому ми плануємо використати можливості конусної комп'ютерної томографії при плануванні реконструктивно-відновної операції при хронічному остеомієліті нижньої щелепи.

Література

1. Караян А.С. Одномоментное устранение посттравматических дефектов и деформаций скулоносоглазничного комплекса: автореф. дис. ...д-ра мед.наук: 14.01.14 / А.С. Караян; ФБГУ ЦНИИС и ЧЛХ – М., 2008. – 43 с.
2. Колескина С.С. Сравнительная оценка методов остеосинтеза при лечении больных с посттравматическими дефектами и деформациями костей верхней и средней зон лица : автореф. дис. канд. мед. наук: 14.00.21 / С.С. Колескина; ЦНИИ стоматологии МЗ РФ. – М.: 2000. – 25 с.
3. Пластическая и реконструктивная хирургия лица / Под редакцией А.Д. Пейпла. Пер. с англ. – М.: БИНОМ. Лаборатория знаний, 2007. – С. 951.
4. Соловьева А.А. Анатомо-топометрическое обоснование способов восстановления скулоальвеолярного контрфорса при переломах скулоглазничного комплекса: дис... канд. мед. наук. 14.00.21 / А.А. Соловьева. – М.: 2014. – 139 с.
5. Стучилов В.А. Классификация и дифференцированный подход в диагностике и лечении пострадавших с травмой средней зоны лица / В.А. Стучилов, А.А. Никитин, А.Ю. Рябов // Материалы X Междунар. конф. челюстно-лицевых хирургов и стоматологов. – 2005. – Т. 1. – С. 175-176.
6. Стучилов В.А. Применение эндоскопической навигационной системы на основе МСКТ в хирургическом лечении больных с сопутствующей офтальмологической патологией при травме средней зоны лица / В.А. Стучилов [и др.] // Диагностическая и интервенционная радиология. – 2011. – Т. 5, № 2. – С. 426-427.
7. Солонько М.Ю. Аналіз показників кількісної та якісної оцінки кісткової тканини альвеолярного відростка, отриманих за допомогою різних методів рентгендіагностики / М.Ю. Солонько // Современная стоматология – 2013. – № 3. – С. 116-120.
8. Тиссен Т.П. Возможности спиральной компьютерной томографии в нейрохирургии / Т.П. Тиссен, И.Н. Пронин, Т.В. Белова // Журнал нейрохирургии. – 2001. – № 1. – С. 14-18
9. He Y. Zygomatic surface marker-assisted surgical navigation: a new computer-assisted navigation method for accurate treatment of delayed zygomaticfractures / Y. He [et al.] // J. Oral. Maxillofac. Surg. – 2013. – Vol. 71, № 12. – P. 2101-2114
10. Kawamoto H.K. Late post-traumatic enophthalmos: a correctable deformity / H.K. Kawamoto // Plast Reconstr Surg. – 1982. – Vol. 69. – P. 423.
11. Lin K.Y. Imaging in orbital trauma / K.Y. Lin [et al.] // Saudi J. Ophthalmol. – 2012. – Vol. 26, № 4. – P. 427-432.
12. Menderes A. Craniofacial Reconstruction With High-Density Porous Polyethylene Implants / A. Menderes [et al.] // Craniofacial Surgery. – 2004. – Vol. 15. – № 5. – P. 719-725.
13. Mevio E. Spiral computerized tomography with three-dimensional reconstruction (spiral 3D) in the study of maxillofacial pathology / E. Mevio [et al.] // Acta Otorhinolaringol. Ital. – 1995. – Vol. 15, № 6. – P. 443-448.
14. Mizuno A. Preauricular (tragus) skin incision in fracture of the malar arch / A. Mizuno, S. Torii, Y. Akiyama, [et al.] // Int J Oral Maxillofac Surg. – 1987. – Vol. 16. – P. 391.
15. Molly L. Bone density and primary stability in implant therapy / L. Molly // Clin. Oral Imp. Res. – 2006. – Vol. 17, № 2. – P. 124-135.
16. Ohkava M. The role of three-dimensional computer tomography in the management of maxillofacial bone fractures / M. Ohkava [et al.] // Acta Med. Okayama. – 1997. – Vol. 51, № 4. – P. 219-225.
17. Stanley R.B. Orbital rehabilitation: surgical and prosthetic / R.B. Stanley, Beumer // J. Otolaryng Clin North Am. – 1988. – Vol. 21. – P. 189.
18. Wilde F. Intraoperative imaging with a 3D C-armsSystem after zygomatico-orbital complex fracture reduction / F. Wilde [et al.] // J. Oral. Maxillofac. Surg. – 2013.–Vol. 71, № 5. – P. 894-910.

УДК: 617.523/.524-001.5-073.756.8-089.12

РОЛЬ КОНУСНОЇ КОМП'ЮТЕРНОЇ ТОМОГРАФІЇ ПРИ ВИБОРІ ОПТИМАЛЬНОЇ ТАКТИКИ ХІРУРГІЧНОГО ЛІКУВАННЯ У ХВОРИХ ІЗ ВОГНЕПАЛЬНИМИ ТА НЕВОГНЕПАЛЬНИМИ ПЕРЕЛОМАМИ ВИЛИЧНО-ОРБІТАЛЬНОГО КОМПЛЕКСУ

Панькевич В. В., Ковтуняк О. С., Назаревич М. Р., Погранична Х. Р., Камінський М. В.

Резюме. Метою нашого дослідження стало виявлення тісного взаємозв'язку між якістю діагностики та якістю хірургічного лікування. В даному випадку ми вивчали проблему травми вилично-орбітального комплексу. Дуже часто до лікувального процесу травматичних пошкоджень середньої зони обличчя залу-

чаються такі спеціалісти різних медичних галузей як, щелепно-лицеві хірурги-стоматологи, офтальмологи, отоларингологи, рентгенологи, нейрохірурги. Адаже на карту поставлено не тільки питання правильної фіксації та, в подальшому, хорошої консолідації кісток лицевого скелету, але й естетики обличчя, збереження зорової функції.

Особлива увага звернена на особливості діагностики переломів вилично-орбітального комплексу з використанням можливостей конусної комп'ютерної томографії. Завдяки власним напрацюванням та даним літератури представлений чіткий протокол планування та моделювання деформацій вилично-орбітального комплексу різного походження. З нової позиції висвітлені власні дослідження проблеми планування реконструктивно-відновних операцій, вибір оптимальних оперативних доступів, аутотрансплантатів. Детально описано, на прикладі клінічного випадку, послідовність виконання транскраніального, субціліарного та внутрішньоротового доступів.

Ключові слова: конусна комп'ютерна томографія, переломи вилично-орбітального комплексу, стереолітографічна модель, коронарний доступ, субціліарний доступ.

УДК: 617.523/.524-001.5-073.756.8-089.12

РОЛЬ КОНУСНОЙ КОМПЬЮТЕРНОЙ ТОМОГРАФИИ ПРИ ВЫБОРЕ ОПТИМАЛЬНОЙ ТАКТИКИ ХИРУРГИЧЕСКОГО ЛЕЧЕНИЯ У БОЛЬНЫХ С ОГНЕСТРЕЛЬНЫМИ И НЕОГНЕСТРЕЛЬНЫМИ ПЕРЕЛОМАМИ СКУЛО-ОРБИТАЛЬНОГО КОМПЛЕКСА

Панькевич В. В., Ковтуняк А. С., Назаревич М. Р., Погранична Х. Р., Каминский М. В.

Резюме. Целью нашего исследования стало выявление тесной взаимосвязи между качеством диагностики и качеством хирургического лечения. В данном случае мы изучали проблему травмы скуло-орбитального комплекса. Очень часто к лечебному процессу травматических повреждений средней зоны лица привлекаются такие специалисты различных медицинских отраслей как, челюстно-лицевые хирурги-стоматологи, офтальмологи, отоларингологи, рентгенологи, нейрохирурги. Ведь на карту поставлен не только вопрос правильной фиксации и, в дальнейшем, хорошей консолидации костей лицевого скелета, но и эстетики лица, сохранение зрительной функции.

Особое внимание обращено на особенности диагностики переломов скуло-орбитального комплекса с использованием возможностей конусной компьютерной томографии. Благодаря собственным работам и данным литературы представлен четкий протокол планирования и моделирования деформаций скуло-орбитального комплекса различного происхождения. С новой позиции освещены собственные исследования проблемы планирования реконструктивно-восстановительных операций, выбор оптимальных оперативных доступов, аутотрансплантатов. Подробно описана на примере клинического случая, последовательность выполнения транскраниального, субцилиарного и внутриворотного доступов.

Ключевые слова: конусная компьютерная томография, перелом скуло-орбитального комплекса, стереолітографічна модель, коронарний доступ, субциліарний доступ.

UDC: 617.523/.524-001.5-073.756.8-089.12

THE ROLE OF CONICAL COMPUTER TOMOGRAPHY IN CHOOSING THE OPTIMAL SURGICAL TREATMENT OF PATIENTS WITH GUNSHOT AND NON-GUNSHOT ZYGOMATIC-ORBITAL COMPLEX FRACTURES

Pankevych V. V., Kovtuniak O. S., Nazarevych M. R., Pohranychna Kh. R., Kaminsky M. V.

Abstract. The article has analyzed the results of studies regarding surgical treatment of patients with gunshot and non-gunshot zygomatic-orbital complex fractures. The necessity of summarizing and analysing of extensive clinical material is caused by significant progress and implementation in medical practice modern technologies of computer modeling of the facial skull soft tissues and bone structures using laser stereolithography method when planning a surgery. These methods significantly extend the capabilities of surgical treatment, which without them would not be enough productive.

Particular attention is paid to diagnostic features of zygomatic-orbital complex fractures using the capabilities of conical CT. Resulting of own observations and literature data a clear protocol of planning and modeling of zygomatic-orbital complex deformations of different origin has been presented. From the new point of view planning of reconstructive operations, choosing the optimal surgical approaches, autografts have been highlighted. Based on clinical cases the sequence of transcranial, subciliary and intraoral approaches have been described in details.

Based on our own studies and the results of other similar works authors it was discovered that preoperative planning can significantly reduce intraoperative time up to 40 – 60 minutes. Application of coronary and subciliary accesses gives us an adequate visualization of the surgical field, provides a good cosmetic effect. One of the benefits of coronary access is an opportunity for sampling bone autografts from the parietal bone. Sampling of bone autografts from iliac crest gives us the opportunity to obtain cortical and cortical-spongy grafts in sufficient quantities, and in case of soft tissue defects transplantation of adipose tissue by lipofilling is possible.

Keywords: conical computer tomography, zygomatic-orbital complex fractures, model stereolithography, coronary access, subciliary access.

Рецензент – проф. Аветиков Д. С.

Стаття надійшла 04.03.2016 року