

**МОРФОЛОГІЧНА ХАРАКТЕРИСТИКА ЯЄЧНИКІВ ЩУРІВ
НА РІЗНИХ ТЕРМІНАХ ВАГІТНОСТІ В НОРМІ
ТА ЗА УМОВ СВИНЦЕВОЇ ІНТОКСИКАЦІЇ****Державний заклад «Дніпропетровська медична академія
МОЗ України» (м. Дніпропетровськ)****verashatornaya@yandex.ru**

Дане дослідження є фрагментом міжкафедральної планової наукової теми Державного закладу Дніпропетровська медична академія «Розвиток та морфофункціональний стан органів і тканин експериментальних тварин та людини в нормі, в онтогенезі, під впливом зовнішніх чинників» (номер державної реєстрації 0111U012193).

Вступ. Ускладнення екологічної ситуації є одним з провідних факторів у порушенні репродуктивної функції жінки і фактором ризику для здоров'я дитини. Свинець має токсичний вплив на всі органи і системи організму жінки, здатний проникати через плацентарний бар'єр та впливати на розвиток плоду [1,2].

В даний час особливу актуальність набувають дослідження морфологічних змін та вад розвитку в ембріогенезі та ранньому постнатальному періоді, що виникають внаслідок дії різних факторів [3,8,15,16]. У ці періоди відбуваються інтенсивні процеси проліферації і диференціювання клітин, що і визначає високу чутливість тварин до цих факторів. Все це повною мірою відноситься і до вивчення особливостей реакції клітин статевих залоз, зокрема, яєчника – найважливішого органу статевої системи, який визначає репродуктивне здоров'я жінки. Серед причин, що викликають відхилення у статевому розвитку дівчат, певну роль відіграють зміни морфології та функції яєчників, що є наслідком патологічних процесів, що відбуваються в організмі, і тих, що мали місце у внутрішньоутробний період. Неприятлива дія свинцю на репродуктивну систему проявляється в безплідді, викиднях, ускладненнях перебігу вагітності та пологів, затримки внутрішньоутробного розвитку, патології та вади розвитку новонароджених [2,3,5,6,7,8,9,10].

Особливу увагу останнім часом приділяють вивченню впливу на організм низьких концентрацій свинцю, які в умовах техногенних забруднень оточують з гранично допустимими для об'єктів навколишнього середовища – атмосферного повітря, ґрунту, води природних джерел [5,6,7,10,12].

При вивченні гонадотропної, ембріотоксичної і тератогенної дії малих доз свинцю у щурів китайськими дослідниками експериментально встановлено, що навіть при короткочасному впливі, що не викликають змін у крові, нервовій системі, загальному стані (у дозі 0,002 – 0,02 – 0,2 мг/кг), спостерігаються зміни з боку репродуктивної системи у щурів

обох статей: у самок щурів – порушення естрального циклу, атрофія коркового шару яєчників, дегенеративні зміни в яйцеклітинах, у самців – збільшення маси сім'яників і передміхурової залози, порушення сперматогенезу, порушення мітозів, поява патологічних форм сперматозоїдів, зниження їх рухливості, зниження синтезу або розпаду РНК в статевих клітинах. У щурів, які отримували свинець до спарювання і в період вагітності, часті викидні, мертворождення або неповноцінне потомство [13,14].

Тому актуальним і своєчасним є дослідження впливу мікроелементів певних металів та їх наночастин на здоров'я людини взагалі та репродуктивну функцію і ембріогенез, бо відомості щодо ефектів впливу наночастинок металів є досить обмеженими і суперечливими. Аналіз даних світової наукової літератури на предмет можливого тератогенного та ембріотоксичного впливу важких металів та нанометалів на репродуктивну функцію довів доцільність проведення експериментальних робіт в зазначеному напрямку [3,9,10,11].

Мета роботи полягала у проведенні порівняльного морфологічного аналізу стану яєчників щурів у нормі та внаслідок впливу ацетату свинцю на різних термінах вагітності.

Об'єкт і методи дослідження. В якості об'єкта експериментально-морфологічного дослідження виступали 48 білих статевозрілих щурів-самиць лінії Вістар масою 180-220 г. Утримання тварин в умовах віварію ДЗ «ДМА МОЗ України» та проведення експерименту здійснювалось із дотриманням принципів біоетики, що викладені у Хельсинській декларації Всесвітньої медичної асоціації про гуманне ставлення до тварин, а також згідно до Закону України «Про захист тварин від жорстокого поводження» від 15.12.2009 р. № 1759-VI та «Загальних етичних принципів експериментів на тваринах» (Київ, 2001).

Вивчення динаміки морфологічних змін яєчників щурів в експериментальній (n = 24) та контрольній (n = 24) групах проводили на 12-ту, 16-ту та 20-ту добу вагітності. Моделювання стану свинцевої інтоксикації вагітних щурів здійснювали шляхом введення через зонд розчину ацетату свинцю (виробник – ЗАТ «Науково-дослідний центр фармакотерапії», м. Санкт-Петербург, РФ) у дозі 0,05 мг/кг маси тіла один раз на добу з 1 по 11 день, з 1 по 15 день та з 1 по 19 день вагітності відповідно. Групу контролю

складала щури, що отримували дистильовану воду впродовж усього дослідження.

Результати дослідження та їх обговорення.

Вивчення морфології яєчників вагітних щурів на різних термінах гестації у контрольній та експериментальній групах проводили за допомогою оцінки основних структурних компонентів кіркової та мозкової речовини органу.

Результати дослідження показали, що у контрольній групі щурів незалежно від терміну дослідження яєчник був укрітий одношаровим кубічним епітелієм, на апікальній поверхні якого візуалізувалися мікрворсинки (рис. 1).

Під епітелієм розташовувалася білкова оболонка, що була представлена щільною волокнистою сполучною тканиною та складалася переважно з колагенових та еластичних волокон. Паренхіма кіркової речовини органа була представлена фолікулами різного ступеня зрілості, що підлягали фізіологічній атрезії, а також атретичними та жовтими тілами (рис. 2).

Після запліднення в атрезію, у першу чергу, вступали третинні та вторинні фолікули, проте подібне явище було характерним для усіх їх видів. Про початок атрезії фолікулів свідчила наявність хоча б одного з наступних морфологічних критеріїв: пікнотизація фолікулярних клітин та текоцитів, наявність апоптотичних тілець або клітинного детриту на периферії антрума, відшарування фолікулярних клітин від базальної мембрани (рис. 3).

Також атретичні фолікули характеризувалися стоншенням зернистого шару клітин, наявністю макрофагів у печері фолікула, гіпертрофією шару текоцитів, зникненням лучистого вінця та дегенеративними явищами ооциту. При цьому поступове стоншення фолікулярного епітелію відображало прогресування атрезії від ранньої до пізньої стадії.

На 16-ту та 20-ту добу гестації відзначалося прогресування атрезії фолікулів яєчників та активне залучення до цього процесу первинних фолікулів. Жовті тіла яєчників на 12-ту добу вагітності щурів контрольної групи знаходилися у стадії розквіту, містили добре розвинене судинне русло і сполучнотканинну основу. Основну ж частину жовтих тіл займали великі гормон-продукуючі клітини-лютеоцити, що щільно прилягали один до одного, мали сітчасту цитоплазму та округле ядро у центрі. Загалом жовте тіло було відмежовано від решти яєчника волокнистою сполучною тканиною.

На 16-ту добу вагітності морфологія жовтих тіл характеризувалася зростанням ступеня їх васкуляризації та збільшенням розмірів лютеїнових клітин у порівнянні з попередньою досліджуваною стадією. На 20-ту добу вагітності жовті тіла набували ознак інволюції у вигляді розростання сполучної тканини, редукції судинного русла та дегенерації лютеоцитів (рис. 4).

Строма кіркової речовини яєчників розташовувалася між фолікулами та жовтими тілами яєчників і була представлена прошарками волокнистої сполучної тканини та інтерстиційними клітинами, що мали видовжену форму та відносилися до фібробластичного ряду (рис. 5).

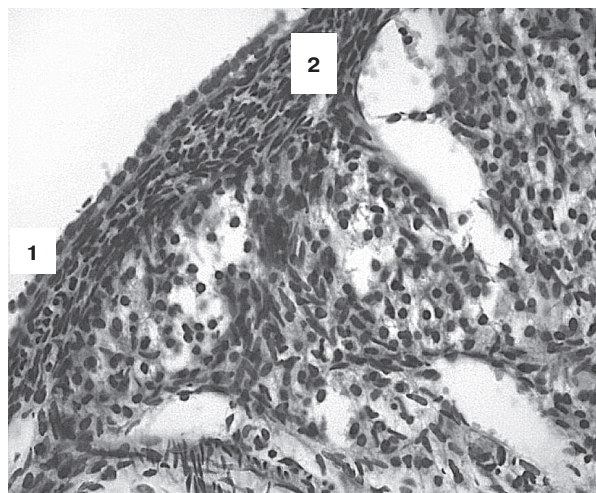


Рис. 1. Кіркова речовина яєчника щура контрольної групи на 12-ту добу вагітності. 1 – поверхневий кубічний епітелій, 2 – білкова оболонка. Забарвлення гематоксиліном-еозином. Зб.Х400.

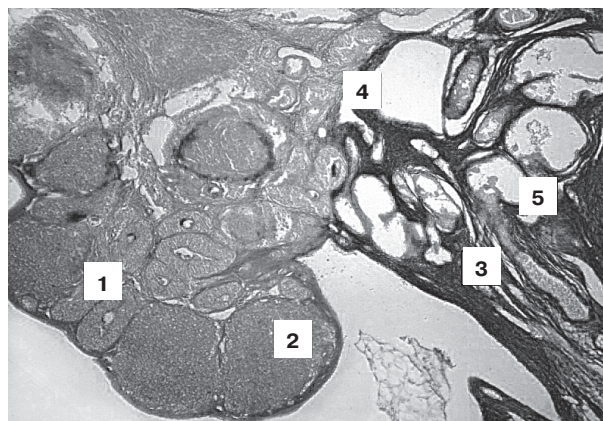


Рис. 2. Ділянка яєчника щура контрольної групи на 12-ту добу вагітності. 1 – первинний фолікул, 2 – жовте тіло, 3 – ворота яєчника, 4 – строма яєчника, 5 – судини. Забарвлення за Маллорі-Слінченко. Зб.Х40.

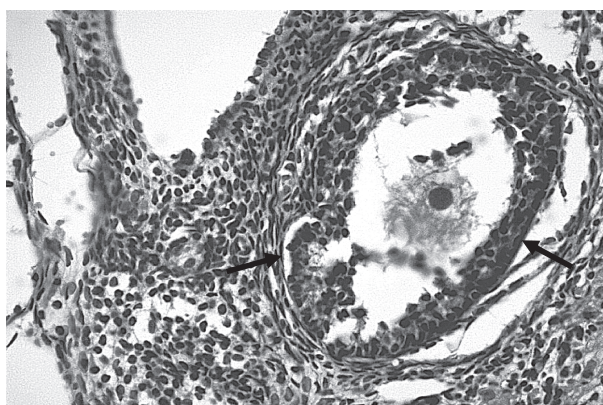


Рис. 3. Яєчник щура контрольної групи на 16-ту добу вагітності. Ознаки атрезії вторинного фолікула у вигляді відшарування гранульози від базальної мембрани (стрілка), дегенерації ооцита (зірочка). Забарвлення гематоксиліном-еозином. Зб.Х400.

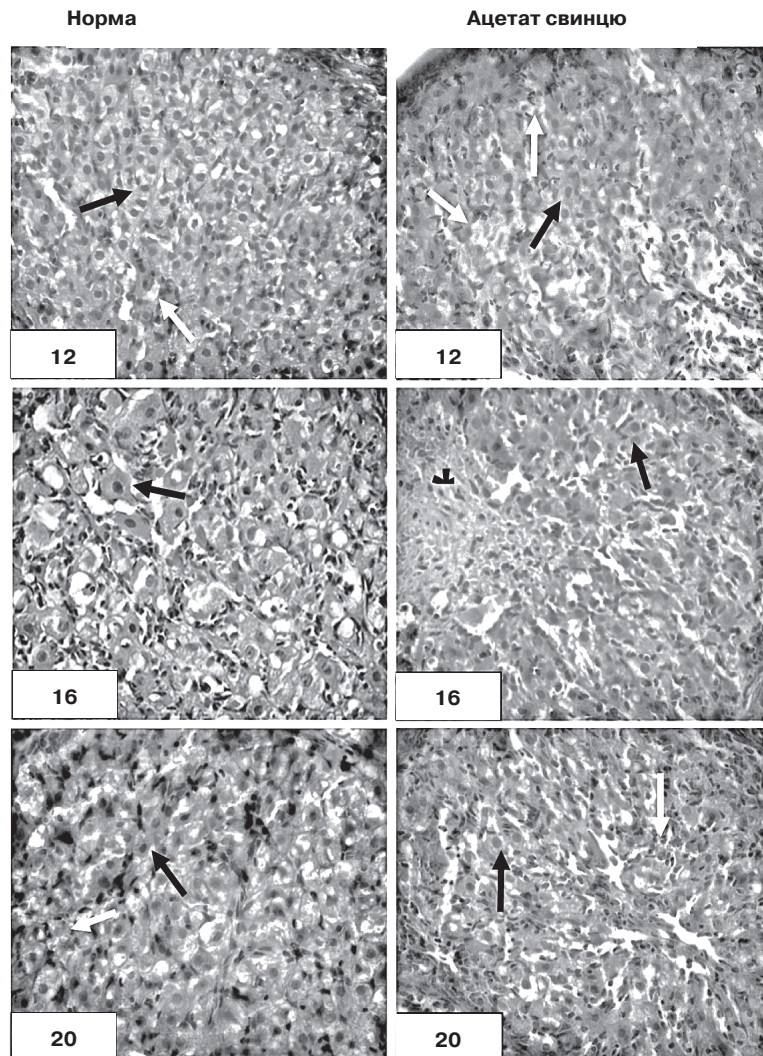


Рис. 4. Жовті тіла яєчників щурів на різних термінах вагітності в нормі та за умов впливу свинцевої інтоксикації: лютеоцити (чорна стрілка), судини (біла стрілка) сполучна тканина центрального рубця (зірочка). Забарвлення гематоксиліном-еозином. 36.Х400.

Мозкова речовина яєчника щурів контрольної групи займала менший обсяг у порівнянні з кірковою речовиною, була представлена сполучнотканинною основою та містила значну кількість нервових волокон, лімфатичних судин, а також артерій та вен переважно середнього та великого калібру (рис. 6).

У щурів експериментальної групи вплив свинцевої інтоксикації призводив до виникнення ряду морфологічних змін яєчника різного ступеня виразності. На всіх термінах гестації яєчник щурів експериментальної групи був укритий кубічним епітелієм, висота якого була співставною з контролем (рис. 7). Це суперечило даним отриманим Н. А. Дуденковою (2015), яка досліджувала вплив ацетату свинцю на репродуктивну систему щурів (експозиція протягом 7 діб, per os, у дозі 45 мг/кг/сутки) та отримала зменшення висоти покривного одношарового епітелію яєчників щурів майже на третину [4].

На відміну від контролю мікроворсинки на верхній епітелію були частково редуковані. Будова та ступінь розвитку білкової оболонки не мали суттєвих

відмінностей при порівнянні з нормою на відповідних термінах дослідження.

На 12-ту добу вагітності у кірковій речовині яєчників щурів, що зазнавали впливу ацетату свинцю знаходилися фолікули різного ступеня зрілості нерідко овальної чи неправильної форми. На відміну від контролю, більшість фолікулів на даному терміні знаходилася на пізній стадії атрезії, особливо виразними були явища інволюції у вторинних та третинних формах (рис. 8).

На наступних термінах дослідження відзначалося прогресування дегенерації фолікулів із заміщенням примордіальних фолікулів сполучною тканиною, про що свідчило їх поодиноке розташування та зрідка – групами (див. рис. 7, 8). Регрес первинних фолікулів відбувався шляхом утворення атретичних тіл у вигляді зморщеної блискучої оболонки, оточеної текоцитами. Атрезія вторинних та третинних фолікулів відбувалася через стадію атретичного тіла із подальшим заміщенням інтерстиційними клітинами та пізніше сполучною тканиною. Все це призводило до того, що 20-ту добу гестації у паренхімі яєчника відзначалося виразне зниження загального вмісту фолікулів та переважання в органі жовтих та атретичних тіл. Можна заключити, що процес атрезії фолікулів під час вагітності на тлі свинцевої інтоксикації відбувався інтенсивніше та випереджав контроль.

У щурів, що зазнавали впливу ацетату свинцю жовті тіла характеризувалися поліморфізмом: зустрічались структури овальної та неправильної форми, також їх розмір сильно коливалися та поступався контролю на всіх стадіях дослідження (рис. 9).

Жовті тіла мали чіткий контур за рахунок гіперплазії фібробластів сполучнотканинної оболонки. Вивчення клітинного складу виявило пухке розташування лютеоцитів, зменшення їх розмірів та питомої щільності, що найбільш виразно проявлялося на 20-ту добу вагітності щурів. Дегенераторно-дистрофічні зміни лютеоцитів прогресували впродовж дослідження та проявлялися у вигляді зростання ядерно-цитоплазматичного індексу та помірної вакуолізації цитоплазми. Зниження щільності розташування лютеоцитів у жовтих тілах вагітності на 12-ту добу гестації пояснювалося набряком строми, а від 16-ї доби розмежуванню клітин сприяло розростання сполучної тканини. Збільшувалась кількість жовтих тіл, у центрі яких виявлялися ділянки склерозу зірчатої форми (рис. 10).

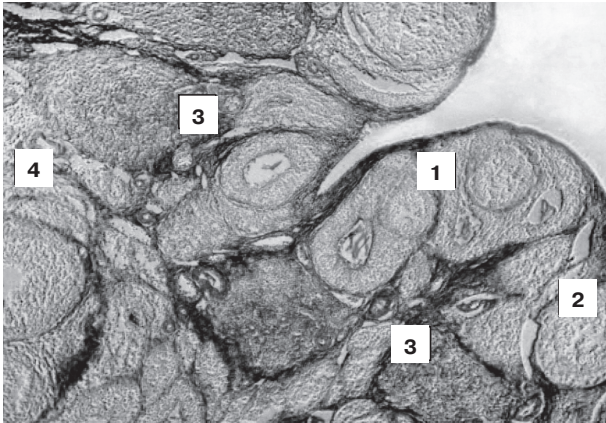


Рис. 5. Кіркова речовина яєчника щура контрольної групи на 20-ту добу вагітності. 1 – первинний фолікул, 2 – вторинний фолікул, 3 – жовте тіло, 4 – судини, строма кіркової речовини (блакитний колір). Забарвлення за Маллорі-Слінченко 36.X100.

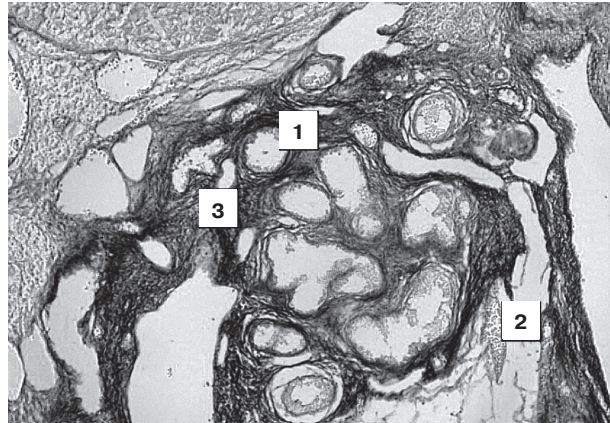


Рис. 6. Мозкова речовина яєчника щура контрольної групи на 20-ту добу вагітності. 1 – артерії, 2 – вени, 3 – строма. Забарвлення за Маллорі-Слінченко. 36.X100.

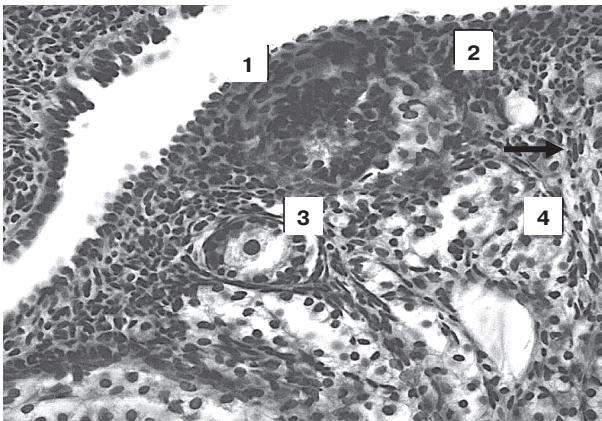


Рис. 7. Ділянка кіркової речовини яєчника щура за умов впливу ацетату свинцю на 16-ту добу вагітності. 1 – одношаровий кубічний епітелій, 2 – білкова оболонка, 3 – примордіальний фолікул, 4 – первинний фолікул, інтерстиційні клітини (стрілка). Забарвлення гематоксиліном-еозином. 36.X400.

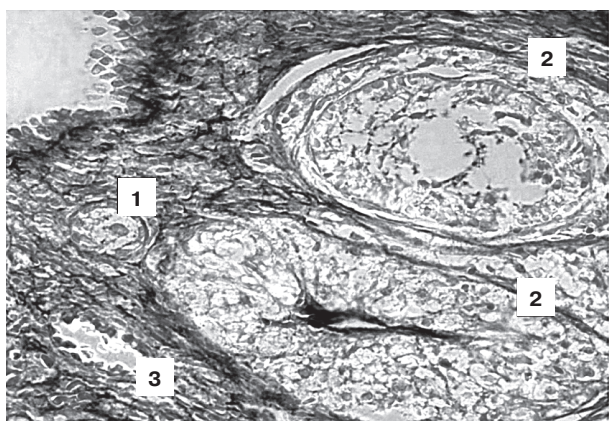


Рис. 8. Кіркова речовина яєчника щура експериментальної групи на 16-ту добу вагітності. 1 – примордіальний фолікул, 2 – фолікули, що підлягають атрезії, строма яєчника (блакитний колір), 3 – венула. Забарвлення за Маллорі-Слінченко. 36.X400.

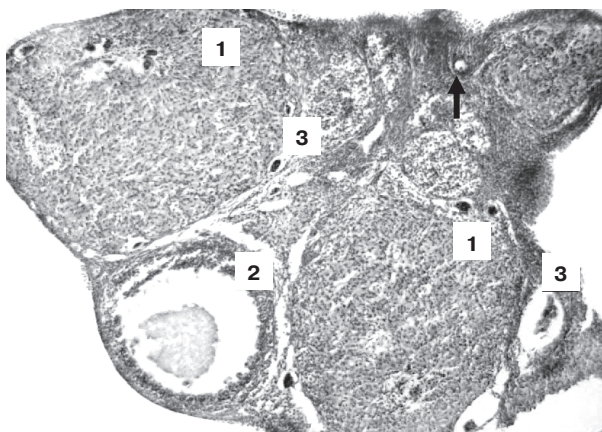


Рис. 9. Фрагмент яєчника щура на 12-ту добу вагітності на тлі свинцевої інтоксикації. 1 – жовті тіла овальної форми, примордіальний фолікул (стрілка), 2 – вторинний фолікул, 3 – судини. Забарвлення гематоксиліном-еозином. 36.X100.

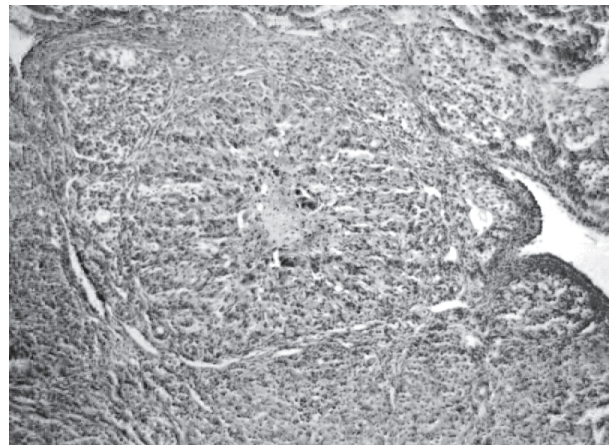


Рис. 10. Жовте тіло неправильної форми у яєчнику щура експериментальної групи на 16-ту добу вагітності, в центрі склероз зірчастої форми, ознаки набряку та повнокров'я. 36.X100.

На тлі зменшення питомого об'єму жовтих тіл відзначалося зростання обсягу їх судинного русла. Порушення кровообігу проявлялося у вигляді повнокров'я капілярно-венозного компоненту гемомікроциркуляторного русла різного ступеня виразності, периваскулярного набряку, сладжу еритроцитів у капілярах та випадки їх спустошення.

Таким чином, під впливом свинцевої інтоксикації поруч із інволютивними змінами жовтих тіл яєчників відбувалися дегенеративно-дистрофічні явища з боку лютеоцитів та компонентів судинного русла, що прискорювало регрес цієї тимчасової ендокринної залози.

Строма кіркової та мозкової речовини яєчників щурів експериментальної групи на 12-ту добу вагітності характеризувалася пухким розташуванням волокон сполучної тканини, що на нашу думку було пов'язано із її набряком. Від 16-ї доби гестації відбувалася дезорганізація та потовщення волокнистого компоненту стромы.

Також під впливом свинцевої інтоксикації на 12-ту добу вагітності спостерігалися значні гемодинамічні зміни у вигляді стазу, периваскулярного набряку, розширення судин, яке було особливо виразним у мозковій речовині яєчників (рис. 11).

На наступних термінах дослідження відзначалося прогресування розладів гемомікроциркуляторного русла, що включало посилення периваскулярного набряку та потовщення судинної стінки.

Розширення вен та артерій зберігалось, що на нашу думку, було наслідком парезу судин у зв'язку з токсичним впливом на м'язову оболонку ацетату свинцю. Все це призводило до порушення місцевого кровообігу, виникнення застійного повнокров'я капілярів, вен та розвитку гіпоксії паренхіми яєчника. Стан кисневої недостатності справляв додатковий ушкоджуючий вплив, поглиблюючи альтеруючий ефект свинцевої інтоксикації. Відзначалася зміна співвідношення кіркової та мозкової речовини у порівнянні з контролем за рахунок збільшення обсягу мозкової речовини переважно внаслідок набряку

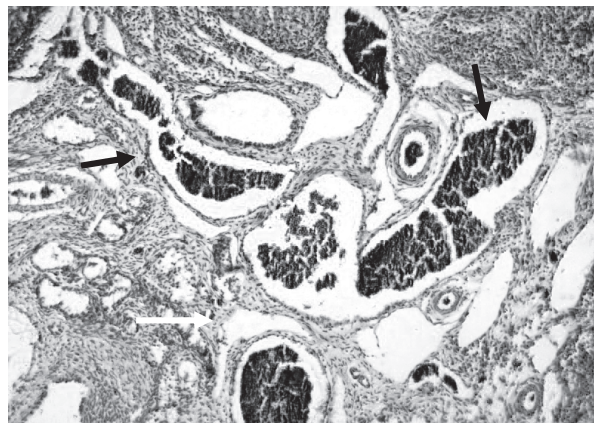


Рис. 11. Мозкова речовина яєчника щура на 12-ту добу вагітності за умов впливу ацетату свинцю. Відзначається різке повнокров'я та розширення судин (чорна стрілка), периваскулярний набряк (біла стрілка). Забарвлення гематоксиліном-еозином. 36.X100.

стромы та зменшення кіркової речовини у результаті прогресивної атрезії фолікулярного апарату та зменшення розмірів жовтих тіл.

Висновки. Дослідження показало, що вплив свинцевої інтоксикації призводить до прискореної та активної атрезії фолікулів, що проявляється у зменшенні загального вмісту фолікулів яєчника щурів, зменшенні розмірів жовтих тіл, та їх передчасному регресу, дегенерації та редукції вмісту лютеоцитів, розростанні стромы органу, гемодинамічних порушеннях, що сприяють поглибленню альтеруючого ефекту ацетату свинцю. Все це може призводити до змін гормонального балансу та порушень з боку репродуктивної функції вагітних самок щурів.

Перспективи подальших досліджень. Провести морфологічне вивчення впливу ацетату свинцю на яєчники вагітних щурів у комбінації з цитратами заліза, золота та срібла.

Література

1. Айламазян Э. К. Влияние экологической обстановки на репродуктивное здоровье женщины. Новый взгляд на проблему / Э.К. Айламазян, Т. В. Беляева, Е. Г. Виноградова. // Вестник Российск. асоц. акушеров-гинекологов. – 1996. – № 2. – С. 13-16.
2. Вельтищев Ю. Е. Этиология и патогенез эктопатологии у детей / Ю. Е. Вельтищев // Экология и здоровье детей / Под ред. М. Я. Студеникина, А. А. Ефимовой. – М., 1998. – С. 18-65.
3. Динерман А. А. Накопление свинца в плаценте и эмбрионе при его введении беременным самкам / А. А. Динерман, Н.А. Рождественская, С. И. Храмова // Свинец в окружающей среде (гигиенические аспекты). – Москва, 1978. – С. 63-65.
4. Дуденкова Н. А. Влияние ацетата свинца на структурные изменения яичников самок белых крыс в период постнатального онтогенеза / Н. А. Дуденкова, О. С. Шубина // Современные проблемы науки и образования. – 2015. – № 2. – С. 542.
5. Иваницкая Н. Ф. Сочетанное воздействие свинца и радиации на потомство в период предимплантации / Н. Ф. Иваницкая, Ю. Н. Талакин, Т. Ю. Бабич // Современные проблемы токсикологии. – 2001. – № 3. – С. 10-18.
6. Корбакова А. И. Свинец и его действия на организм (обзор литературы) / А. И. Корбакова, Н. С. Сорокина, Н. Н. Молодкина, А. Е. Ермоленко, К. А. Веселовская // Медицина труда и промышленная экология. – 2001. – № 5. – С. 29-34.
7. Кузнецова Т. Е. Морфофункциональные изменения в некоторых эндокринных органах крысят при действии ацетата свинца / Т. Е. Кузнецова, О. А. Манеева, Е. Л. Рыжковская // Здоровье и окружающая среда: Сборник научных трудов. – Минск, 2006. – Вып. 8. – С. 590-595.
8. Морфологічні передумови виникнення природжених вад та варіантів будови жіночих статевих органів / В. М. Круцяк, Ю.Т. Ахтемійчук, Д. Г. Манчуленко, О. М. Слободян // Матер. наук.-практ. конф. «Акт. пит. морфогенезу та регенерації» // Укр. мед. альманах. – 2000. – Т. 3, № 1 (додаток). – С. 34.

9. Морфофункциональная характеристика реакции некоторых органов репродуктивной и симпат-адреналовой систем на действие ацетата свинца / Т. А. Вылегжанина, Т. Е. Кузнецова, Е. Л. Рыжковская // Ксенобиотики и живые системы: матер. III междунар. научн. конф., Минск, 22-24 октября 2008 г. – Минск: Изд. Центр БГУ, 2008. – С. 25-27.
10. Паранько Н. М. Роль тяжелых металлов в возникновении репродуктивных нарушений / Н. М. Паранько, Н. И. Рублевская, Э. Н. Белицкая, Т. А. Головкова, Т. Д. Землякова, Л. Е. Чуб, Г. Г. Шматков // Гигиена и санитария. – 2002. – № 1. – С. 28-30.
11. Сердюк А. М. Екологія довкілля та безпека життєдіяльності населення у промислових регіонах України / А. М. Сердюк, В. П. Стусь, В. І. Ляшенко. – Дніпропетровськ: Пороги, 2011. – 486 с.
12. Трахтенберг І. М. Профілактична токсикологія та медична екологія / І. М. Трахтенберг. – К: Авіцена, 2011. – 120 с.
13. Хван П. А. Структурно-функциональное состояние гонад крыс при воздействии свинецсодержащей пыли / П. А. Хван // II Всерос. конф. «Эндокринные системы и органы и вредные факторы внешней среды». Тез. докл. – Л., 1983. – С. 163.
14. Чэн Ф. Ю. Содержание свинца и кадмия в крови взрослых людей г. Чанша, КНР / Ф. Ю. Чэн, Л. Ю. Цун // Гигиена и санитария. – 1996. – № 2. – С. 39-40.
15. Hoshino A. Physicochemical properties and cellular toxicity of nanocrystal quantum dots depend on their surface modification / A. Hoshino, K. Fujioka, T. Oku [et al.] // Nano Letters. – 2004. – № 4 (11). – P. 2163-2169.
16. Oberdorster G. Principles for Characterizing the Potential Human Health Effects From Exposure to Nanomaterials: Elements of a Screening Strategy, Particle, Fibre Toxicology / G. Oberdorster, A. Maynard, K. Donaldson [et al.] // Nature Nanotechnology. – 2005. – Vol. 2, № 8. – P. 235-246.

УДК 618.2:618.11-092.9:576.31:611.018:546.81:616-099

МОРФОЛОГІЧНА ХАРАКТЕРИСТИКА ЯЄЧНИКІВ ЩУРІВ НА РІЗНИХ ТЕРМІНАХ ВАГІТНОСТІ В НОРМІ ТА ЗА УМОВ СВИНЦЕВОЇ ІНТОКСИКАЦІЇ

Колосова І. І.

Резюме. У статті представлені результати порівняльного морфологічного аналізу стану яєчників щурів у нормі та внаслідок впливу ацетату свинцю на різних термінах вагітності.

Дослідження показало, що вплив свинцевої інтоксикації призводить до прискореної та активної атрезії фолікулів, що проявляється у зниженні загального вмісту фолікулів яєчника щурів, зменшенні розмірів жовтих тіл, та їх передчасному регресу, дегенерації та редукції вмісту лютеоцитів, розростанні строми органу, гемодинамічних порушеннях, що сприяють поглибленню альтеруючого ефекту ацетату свинцю.

Ключові слова: ацетат свинцю, репродуктивна система, яєчники, фолікули, жовті тіла, токсичність.

УДК 618.2:618.11-092.9:576.31:611.018:546.81:616-099

МОРФОЛОГИЧЕСКАЯ ХАРАКТЕРИСТИКА ЯИЧНИКОВ КРЫС НА РАЗЛИЧНЫХ СРОКАХ БЕРЕМЕННОСТИ В НОРМЕ И ПРИ СВИНЦЕВОЙ ИНТОКСИКАЦИИ

Колосова И. И.

Резюме. В статье представлены результаты сравнительного морфологического анализа состояния яичников крыс в норме и после воздействия ацетата свинца на различных сроках беременности.

Исследование показало, что влияние свинцовой интоксикации приводит к ускоренной и активной атрезии фолликулов, проявляется в снижении общего содержания фолликулов в яичниках крыс, уменьшении размеров желтых тел, и их преждевременному регрессу, дегенерации и редукции содержания лютеоцитов, разрастании строми органа, гемодинамических нарушениях, способствующих углублению альтерирующего эффекта ацетата свинца.

Ключевые слова: ацетат свинца, репродуктивная система, яичники, фолликулы, желтые тела, токсичность.

UDC 618.2:618.11-092.9:576.31:611.018:546.81:616-099

MORPHOLOGICAL CHARACTERISTICS OF RAT OVARIES AT DIFFERENT STAGES OF PREGNANCY IN NORMAL AND IN CONDITION OF LEAD INTOXICATION

Kolossova I. I.

Abstract. The increasing complexity of environmental situation is one of the leading factors in female reproductive disorders and risk factors for child health. Lead has a toxic effect on all organs and systems of women. It is able to penetrate the placenta and cause a disruption of the normal fetal development.

The aim of the research work: make comparative morphological analysis of rat ovaries in normal and due to the impact of lead acetate at different stages of pregnancy. Study was conducted on 48 white mature pregnant female rats Wistar. All rats were divided into 2 groups (24 animals in each group): Group I – animals injected with solution of lead acetate at a dose of 0.05 mg/kg, Group II – control, animals injected with distilled water. Rats were mated by the standard scheme. First day of pregnancy was identified from the moment of determining of sperm in vaginal swab. Solution of lead acetate were injected to pregnant female through a tube once a day, at one and the same time. Operative slaughter was performed on 12th, 16th and 20th day of pregnancy.

The results of research. The study of the ovaries morphology of pregnant rats at different stages of gestation in the control and experimental groups was performed using estimates of basic structural components of the cortex and medulla organ. The results showed that in rats of experimental group influence lead intoxication led to the emergence of a number of morphological changes ovary varying degrees of severity. At all stages of gestation ovary of experimental group of rats was covered with cubic epithelium, the height of which was comparable to the

control. Unlike the control microvilli on the surface epithelium were partially reduced. The structure and the degree of protein membrane have not significant differences in comparison to the norm in relevant terms of the research.

On the 12th day of pregnancy in ovarian cortex exposed to lead acetate follicles were different maturities, often oval or irregular shape. In following terms of the study observed progression of follicle degeneration with the replacement of primordial follicles by connective tissue. Regression of primary follicles occurred through the formation atretic bodies in the form of wrinkled shiny membrane surrounded by tecocytes. All this leads to the fact that at the 20th day of gestation in the ovarian parenchyma observed a marked decrease the total content of the follicles and the predominance of yellow and atretic bodies. We can conclude that the process of follicular atresia during pregnancy in conditions of lead intoxication occurred intense and ahead of control. Against the background relative volume of corpora lutea observed growth of the vascular stream. Circulatory disorders appears as a plethora capillary-venous component of hemocirculation stream of varying degrees of severity, perivascular edema, sludge of erythrocytes in capillaries and cases of devastation. Stroma cortex and medulla of rat ovaries of experimental group on the 12th day of pregnancy characterized by a friable connective tissue fibers, which in our view was due to its swelling. On the 16th day of gestation occurred disorganization and thickening of fibrous stroma component.

The study showed that the effect of lead intoxication causes rapid and active atresia of follicles, manifested in the reduction of the total content of follicle in rats ovaries, reducing the size of corpora lutea and their premature regression, degeneration and reduction of content luteocytes, proliferation of ovaries stroma, hemodynamic disorders that contribute deepening damaged effect of lead acetate. All this leads to changes in hormonal balance and disorders of the reproductive function of pregnant female rats.

Keywords: lead acetate, reproductive system, ovaries, follicles, yellow body, toxicity.

Рецензент – проф. Білаш С. М.
Стаття надійшла 30.01.2016 року