

out. It has been proved that the most informative acceptor indicators of the education-behavioral correction at the level of PHC which can be reasonably applied are: the personal anxiety indicator (first rank place), activity (second), the general health state (third), reactive anxiety (fourth) and the level of mood (fifth rank place).

Key words: general practice, chronic dermatosis, acceptor indicator, education-behavioral correction.

Рецензент – проф. Скрипник І. М.

Стаття надійшла 22.08.2018 року

DOI 10.29254/2077-4214-2018-3-1-145-199-203

УДК 617.713-007.64

¹Шаргородська І. В., ²Леменева А. А.

НОВІ МОЖЛИВОСТІ ЛІКУВАННЯ ХВОРОБИ СУХОГО ОКА

¹Національна медична академія післядипломної освіти імені П.Л. Шупика МОЗ України (м. Київ)

²Київська міська клінічна офтальмологічна лікарня «Центр мікрохірургії ока» (м. Київ)

ishargorodskamd@hotmail.com

Зв'язок публікації з плановими науково-дослідними роботами. Робота була виконана в рамках НДР кафедри офтальмології НМАПО імені П.Л. Шупика: «Клінічне та експериментальне обґрунтування діагностики, лікування і профілактики рефракційних, дистрофічних, травматичних і запальних захворювань органу зору» (№ державної реєстрації 0116U002821, дати виконання 2016-2020 року).

Вступ. Хвороба сухого ока (сухий кератокон'юнктивіт, Н 19.3) – це багатофакторне захворювання поверхні ока, що характеризується втратою гомеостазу слізної плівки та супроводжується симптомами зору, в яких нестійкість слізної плівки і гіперосмолярність, запалення і пошкодження очної поверхні та порушення нейросенсорних аномалій відіграють етіологічні ролі [1].

Сухий кератокон'юнктивіт вражає мільйони людей у всьому світі і є одним з найбільш розповсюджених офтальмологічних захворювань [2]. В останнє десятиліття частота хвороби «сухого ока» зросла в 4,5 рази. Це захворювання часто називають – хворобою цивілізації. Поширеність хвороби «сухого ока» становить близько 9-18% населення високорозвинених країн світу.

У 2017 році членами Товариства слізної плівки та поверхні ока (TFOS) на семінарі DEWS II (The International Dry Eye WorkShop) було оновлено класифікацію, визначення, діагностику, моніторинг та лікування хвороби сухого ока. Нова класифікація має загальну мету – покращити догляд за хворими. Попередні класифікаційні системи стали відправною точкою при створенні нової системи, яка забезпечує те, щоб здорова людина могла бути визначена як людина з «нормальним станом». Крім того, враховує питання вирішення неправильного сприйняття того, що водний дефіцит та надмірне випаровування є взаємовиключними підтипами сухого ока [3].

В патогенезі розвитку хвороби сухого ока лежить дефект Fas-передкованого апоптозу, що робить можливим проникнення CD4+ Т-лімфоцитів в екзокринну тканину з її подальшим пошкодженням [4]. Однак, в основі розвитку сухого ока лежить не тільки запальний механізм. До розвитку різних форм також призводять дефект в трансмембранні та секреторні експресії муцину, порушення нервової стимуляції процесу слезопродукції, дисфункція мейбомієвих залоз. Безперечно, існує значна кількість несприятливих факторів, таких як вплив на-

вколишнього середовища і анатомічні особливості, наявність ендокринних, запальних, аутоімунних захворювань і використання контактних лінз, вживання лікарських засобів, чи офтальмологічна хірургія [5].

В результаті запалення передньої поверхні ока (ЗППО) з розвитком хвороби сухого ока можуть виникнути незворотні і тяжкі наслідки. Через хронічне виникнення епітеліальних дефектів рогівки формується рогівковий паннус і сквамозна метаплазія, що призводить до сліпоти. На жаль, існує лише симптоматичне лікування, що може лише зменшити страждання пацієнтів, але не позбавити від проблеми. Тому актуальним питанням сучасної офтальмології є пошук нових методів лікування одним з яких виступає застосування ПАЙЛЕР-терапії.

Пайлер-світло – це лінійне поляризоване некогерентне поліхроматичне світло з довжиною хвилі 400-2000 нм (видимий і легкий інфрачервоний спектр світла за винятком УФО). При поляризації світлові хвилі проходять тільки в паралельних площинах. Ступінь поляризації близько 95%. Акцептором світла нарівні з іншими речовинами є кисень клітини, який виборче поглинає світло – запускається ланцюжок біологічних реакцій, активується перекисне окислення ліпідів, що індукує стрес-реакцію, тобто спостерігається неспецифічна адаптивна відповідь. Під впливом поляризованого світла збільшується енергетична активність клітинної мембрани. Приводяться в дію регенераційні процеси, збільшується поглинання кисню тканиною з утворенням аденозинтрифосфату (АТФ) в мітохондріях, підвищується біоенергетичний потенціал клітин і швидкість кровотоку в тканинах, активується транспорт через судинну стінку, інтенсивно формуються судини. Пайлер-світло впливає на регенерацію тканини, а також на імунний захист [6].

Мета роботи – вивчення патофізіологічних механізмів дії і клінічну ефективність полі- і монохроматичного Пайлер-світла при хворобі сухого ока.

Об'єкт і методи дослідження. Для дослідів використовувалися дорослі щури лінії Wistar, самці масою тіла від 250-300 грам. Для анестезії було використано ксилазин 10 мг\кг маси тіла (Біовет-Пулаві, Польща) та кетамін 60 мг\кг маси тіла (Фармак, Україна). Усі експериментальні процедури проводились згідно з норм Комітету з біоетики тварин інституту Фізіології імені О.О. Богомольця (Київ, Україна) та відповідали директивам Європейської комісії

(86/609/ЕЕС). При проведенні всіх маніпуляцій до-тримувалися умов антисептики та асептики.

Комбінована експериментальна модель хвороби сухого ока (ХСО) на щурах. Щури були поділені на контрольну та дослідну групи по 5 тварин. Для розвитку комбінованої моделі ХСО використовували опік лугом. Під анестезією ксилазином 10 мг\кг маси тіла та кетаміном 60 мг\кг маси тіла та додатковим зрошуванням кожного ока 2% лідокаїном, у

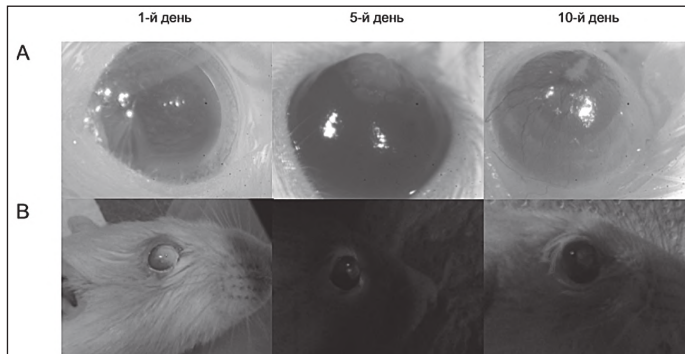


Рис. 1. Оцінка епітелізації та васкуляризації на 1, 5, 10 добу (А). Флюоресцеїнова проба на 1, 5, 10 добу (В).

кожне око закрапували по 25 μ l 0.2% NaOH [7] таким чином, щоб уся поверхня рогівки була покрита розчином. Через 30 секунд очі промивалися ізотонічним розчином NaCl. Для підтвердження ерозії рогівки проводилося мічення за допомогою флюоресцеїнових тест-смужок. Підтвердження цього було повне прокрашування обох очей, що свідчило про повне ураження всієї поверхні ока. Після операції тварин переносили в суху, підігріту клітку та спостерігали за ними до відновлення їх функцій, після чого транспортували у віварій. В подальшому за щурами наглядали та клінічно оцінювали прозорість їх рогівки.

На 1 добу після індукції ХСО виконувалась терапія з використанням червоного фільтру апарату «Біоптрон» (Bioptron AG, Zepher Group, Switzerland). Тварини фіксувались, ліве око екранувалось та з відстані 30 см протягом 3 хвилин проводилась терапія тільки правого ока. Кожна тварина отримувала курс лікування 10 днів. Досліди проводились в затемненій кімнаті при відсутності дії прямого природного та штучного освітлення.

Флюоресцеїнова проба: проба проводилась анестезованим тваринам відразу після проведення опіку рогівки лугом на 5 та 10 добу для оцінки епі-

теліалізації. Для цього стандартні полоски з флюоресцеїном закладалися в нижній кон'юнктивальний мішок, після чого очі закривалися та декілька разів штучно проморгувалися для повного розповсюдження барвника по всій поверхні рогівки. Флюоресцеїн збуджували за допомогою офтальмоскопу із лампою з довжиною хвилі 470 nm, в подальшому очі фотографувалися та проводилась оцінка епітеліалізації.

Тест Ширмера: тест проводився тваринам без анестезії на 1,3,5,7,9 дні після початку індукції моделі ХСО. Зі стандартних смужок для тесту Ширмера вирізалися смужки шириною 2 мм для того щоб адаптуватися під розмір ока щура. Смужки вставлялися у нижнє склепіння кон'юнктиви та витримувалися 5 хвилин. Довжину вологої частини вимірювали в мм.

Статистичний аналіз отриманих даних. Обробка статистичних даних проводилась в програмі Windows Microsoft Exel 2010, статистичне програмне забезпечення SPSS. Отримані результати оброблялись методами варіаційної статистики з використанням t-критерію Ст'юдента.

Результати дослідження та їх обговорення. *Комбінована експериментальна модель ХСО у щурів.* Для вивчення ХСО існує багато моделей відповідно до етіопатогенетичного чинника [7-11], нами була адаптована та використана модель комбінованого ураження сльозового протоку, мейбомієвих залоз та пошкодження рогівки і кон'юнктиви з розвитком запалення. Після зрошення поверхні рогівки лужним розчином і промивання ізотонічним розчином NaOH ерозії оцінювалися оптично з використанням бінокулярного мікроскопу в флюоресцеїновій пробі, яка підтвердила ефективність та специфічність даної моделі. По результатам флюоресцеїнової проби, що проводилась одразу після ерозуювання лугом та на 1, 5, 10 добу фіксували етапи розвитку епітелізації рогівки (**рис. 1**).

Протягом 10 днів з використанням бальної шкали проводилась клінічна оцінка прозорості, неоваскуляризації рогівки.

Вплив червоного поляризованого світла на клінічний перебіг ХСО у щурів. Курс терапії з використанням червоного фільтру апарату «Біоптрон» не показав статистично достовірної відмінності від контролю в оцінці прозорості (**рис. 2**) і васкуляризації рогівки (**рис. 3**), спостерігалася лише тенденція до сповільнення процесів епітелізації та васкуляризації.

Прозорість рогівки визначали за бальною шкалою, де 0 балів – повністю прозора; 1 бал – дещо затуманена (радужка та зіниця легко видимі); 2 бали – дещо мутна (радужка та зіниця все ще виявляються); 3 бали – мутна (зіниця тяжко виявляється); 4 бали – повністю мутна (зіниця не візуалізується) (**рис. 2**).

В той же час васкуляризацію рогівки визначали по 4-х бальній шкалі, де 0 балів – судини по лімба відсутні; 1 бал – судини в 2 мм від лімба рогівки; 2 бали – судини в 4 мм від лімба рогівки; 3 бали – судини в центрі рогівки (**рис. 3**).

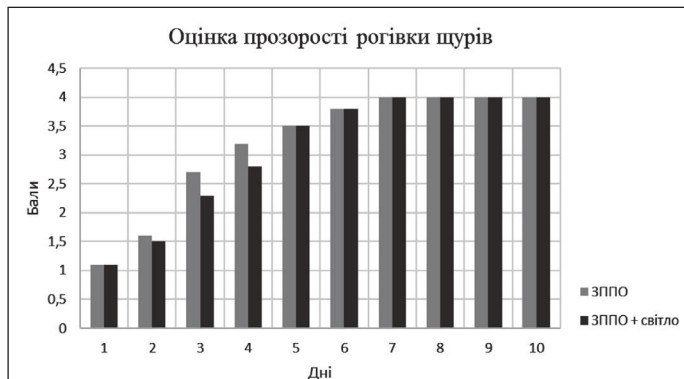


Рис. 2. Оцінка прозорості рогівки за бальною шкалою від 0 до 4.

Відомо, що стимуляція цитохромоксидази світлом може призводити до підвищення енергетичного обміну у мітохондріях, підвищення рівня метаболізму всередині клітини, активувати проліферацію та міграцію клітин [10-11]. Отже, в наших умовах відмічене сповільнення процесів епітелізації та васкуляризації рогівки з використанням терапії червоним світлом, що має позитивний протизапальний вплив.

Вплив червоного поляризованого світла на сльозопродукцію. Протягом дослідження обидві групи тварин (контрольна та дослідна) були розподілені на дві підгрупи. Контрольна інтактна група, яка не отримувала лікування (n=5); контрольна група (n=5), в якій кожна тварина отримувала терапію поляризованим світлом з використанням червоного фільтру апарату «Біоптрон».

Дослідна група тварин, якій була індукована комбінована модель ЗППО з розвитком ХСО (n=5); що не отримувала жодного лікування і група з розвитком ЗППО, що отримувала курс лікування поляризованим червоним світлом (n=5). Ліве око екранувалось, а на праве око проводилася експозиція світла протягом 3 хв. з відстані 30 см. Після 10 сеансів Пайлер-світло терапії тварин виводили з експерименту.

Сльозопродукція оцінювалась за допомогою тесту Ширмера (рис. 4). Середні значення продукції сльози дорівнювали $11,2 \pm 0,49$ мм в контрольній групі та $11,08 \pm 0,38$ мм в групі, яка походила курсу терапії червоним світлом. Порівнюючи ці дані ми не отримали статистичної різниці між ними, що дозволило нам припустити що дана експозиція та протокол лікування не викликає токсичних реакцій з боку сльозопродукції у щурів, та є безпечним для подальшого використання та вивчення.

На першу добу після індукції опіку ми отримали суттєве та статистично достовірне збільшення сльозопродукції $15,75 \pm 1,0$ мм ($p=0.003$) в порівнянні з контролем. Порівнюючи результати у групі, яка отримувала лікування червоним поляризованим світлом ми отримали подібне статистично достовірне взаємовідношення у діапазоні $16,25 \pm 0,6$ мм ($p = 0.011$). Оцінюючи динаміку сльозопродукції протягом наступних днів, на 7 добу після опіку отримали драматичне зниження продукції до 8 ± 0.63 мм ($p = 0.02$) у групі з індукованим ЗППО, за виключенням групи тварин, що отримувала терапію поляризованим червоним світлом. Дана тенденція зберігалася і на 9 добу. Зниження сльозопродукції, можна пояснити розвитком ХСО у щурів, що розвивається після хімічної індукції ЗППО. В групі щурів з ЗППО, яка отримувала курс поляризованого червоного світла зміни у сльозопродукції протягом усього курсу не були значними, а на 7 добу тільки в цій групі не було відмічено значного зниження у продукції сльози, що може свідчити про можливий протизапальний та протективний вплив світлотерапії в даних умовах.

Висновки. Використання експериментальної моделі хвороби сухого ока дозволило встановити

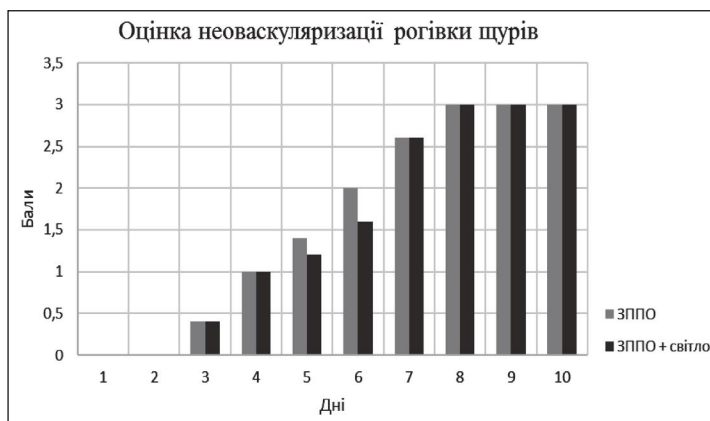


Рис. 3. Оцінка неоваскуляризації рогівки по 4-бальній шкалі.

позитивний протизапальний вплив червоного поляризованого світла. Біологічна дія енергії світла реалізується шляхом фотохімічної трансформації в мітохондріях через взаємодію цитохром оксидази і впливає на енергетичні процеси всередині клітини, проліферацію, міграцію клітин, знешкоджуючи реактивні сполуки кисню. В цілому це дозволяє в подальшому вивчати властивості впливу поляризо-

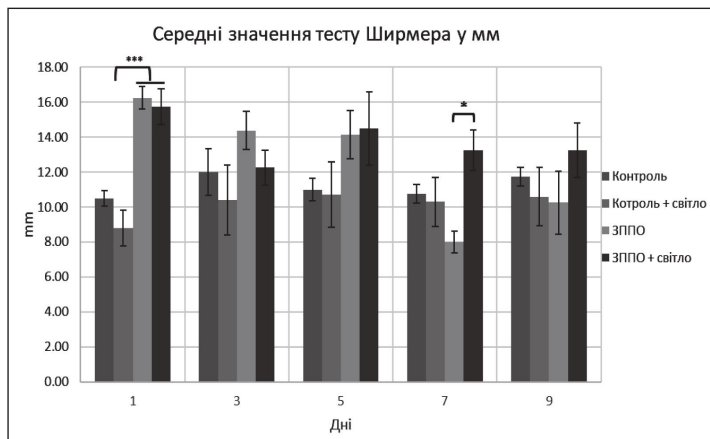


Рис. 4. Результати вимірювання сльозопродукції за тестом Ширмера у контрольних тварин, тварин із ЗППО, та у тварин обох груп з терапією поляризованим червоним світлом.

ваного світла на біологічні процеси всередині клітин, і розглядати його як перспективний напрямок у розвитку альтернативної терапії при захворюваннях передньої поверхні ока.

Перспективи подальших досліджень. Проведений аналіз літератури свідчить, що пошук сучасних можливостей лікування хвороби сухого ока є актуальним завданням практичної офтальмології. Це пояснює потяги всіх офтальмологів до удосконалення відомих методів та розробку нових способів лікування цього захворювання, особливо на пізніх стадіях його розвитку. Тому актуальним та своєчасним є вивчення патофізіологічних механізмів дії і клінічної ефективності полі- і монохроматичного Пайлер-світла при хворобі сухого ока.

Литература

1. Lemp MA, And GN, Foulks F.A.C.S. The Definition & Classification of Dry Eye Disease Guidelines from the 2017 International Dry Eye Workshop.
2. Schaumberg DA, Sullivan DA, Buring JE, Dana MR. Prevalence of dry eye syndrome among US women. *Am J Ophthalmol.* 2003 Aug;136(2):318-26.
3. Reports TFOS Dry Eye WorkShop II (TFOS DEWS II™). 2017. Available from: http://www.tearfilm.org/dettreports-tfos_dews_ii_report/32_30/eng/
4. Lemp MA. Report of the National Eye Institute/Industry workshop on Clinical Trials in Dry Eyes. *CLAO J.* 1995;21(4):2210-32.
5. Nguyen T, Laskany R. Review of hydroxypropyl cellulose ophthalmic inserts for treatment of dry eye. *Clin. Ophthalmol*; Dove Press. 2011;5:587-91.
6. Gulyar SA. *Antologia svetoterapii. Medicinskie Bioptron-tehnologii (teoriya, klinika, perspektivi).* Kyiv: 2009. 1024 s. [in Russian].
7. Schrader S, Mircheff AK, Geerling G. Animal models of dry eye. *Dev. Ophthalmol.* Karger Publishers. 2008;41:298-312.
8. Ueno M, Lyons BL, Burzenski LM, Gott B, Shaffer DJ, Roopenian DC, et al. Accelerated Wound Healing of Alkali-Burned Corneas in MRL Mice Is Associated with a Reduced Inflammatory Signature. *Investig. Ophthalmology Vis. Sci.* The Association for Research in Vision and Ophthalmology. 2005;46(11):4097.
9. Totan Y, Aydin E, Çekiç O, Cihan MD, Borazan M, Daglioglu K, et al. Effect of caffeic acid phenethyl ester on corneal neovascularization in rats. *Curr. Eye Res.* 2001;23(4):291-7.
10. Hamblin MR, Demidova TN. Mechanisms of low level light therapy. Ed Hamblin MR, Waynant RW. Anders J. 2006:614001.
11. Geneva II. Photobiomodulation for the treatment of retinal diseases: a review. *Int. J. Ophthalmol.* Press of International Journal of Ophthalmology. 2016;9(1):145-52.

НОВІ МОЖЛИВОСТІ ЛІКУВАННЯ ХВОРОБИ СУХОГО ОКА

Шаргородська І. В., Лемєнєва А. А.

Резюме. Основним проявом хвороб повік, слъзових шляхів та орбіти є синдром сухого ока, що вважається серйозною хворобою сьогодення і впливає на якість життя. В наш час з ним стикається кожен 10 житель планети. Підвищене навантаження, розвиток мультимедійних технологій, гіподинамія і погіршення екології – основні сучасні причини. В даній роботі використано експериментальну модель сухого ока на щурах з розвитком запалення передньої поверхні ока. Для розвитку запалення використовували опік ока лугом. Флуоресцеїнова проба, що проводилася одразу після ерозування лугом та на 1, 5 та 10 добу після опіку, виявила поступове збільшення епітелізації та васкуляризації рогівки. Через добу після індукції запалення драматично та статистично достовірно підвищувалось слъзовиділення у експериментальних щурів. На сьому добу слъзовиділення зменшувалось до контрольного рівню з подальшою тенденцією до зменшення слъзопродукції. В групі щурів з запаленням передньої поверхні ока, яка отримувала курс поляризованого червоного світла, не було відмічене значного зниження у продукції слъзи на 7 добу, що може свідчити про можливий проти-запальний вплив світлотерапії в даних умовах.

Ключові слова: хвороба сухого ока, запалення передньої поверхні ока, флуоресцеїнова проба, тест Ширмера, поляризоване світло, «Биоптрон-пайлер» терапія.

НОВЫЕ ВОЗМОЖНОСТИ ЛЕЧЕНИЯ БОЛЕЗНИ СУХОГО ГЛАЗА

Шаргородская И. В., Лемєнєва А. А.

Резюме. Основным проявлением болезни век, слезных путей и орбиты является синдром сухого глаза, что считается серьезной болезнью современности и влияет на качество жизни. В настоящее время с ним сталкивается каждый 10 житель планеты. Повышенная нагрузка, развитие мультимедийных технологий, гиподинамия и ухудшение экологии – основные причины данного заболевания. В данной работе использована экспериментальная модель сухого глаза на крысах с развитием воспаления передней поверхности глаза. Для развития воспаления использовали ожог глаза щелочью. По результатам флуоресцеиновой пробы, которая проводилась сразу после эрозии щелочью и на 1, 5 и 10 сутки после ожога, было показано постепенное увеличение эпителизации и васкуляризации роговицы. Через сутки после индукции воспаления драматично и статистически достоверно повышалось слезотечение у экспериментальных крыс. К седьмым суткам слезотечение уменьшалось до контрольного уровня с последующей тенденцией к уменьшению слезопродукции. В группе крыс с воспалением передней поверхности глаза, которая получала курс поляризованного красного света, не было отмечено значительного снижения в продукции слезы на 7 сутки, что может свидетельствовать о возможном противовоспалительном влиянии терапии в данных условиях.

Ключевые слова: болезнь сухого глаза, воспаление передней поверхности глаза, флуоресцеиновая проба, тест Ширмера, поляризованный свет, «Биоптрон-пайлер» терапия.

CLINICAL RESULTS OF MODIFIED TREATMENT OF KERATOCONUS

Shargorodska I. V., Liemienieva A. A.

Abstract. The main manifestation of eyelids, tear ducts and orbits disorders is a dry eye disease (DED), which is considered as a serious disease affecting the quality of life. Now it influences each tenth inhabitant of the planet. The pathogenesis of the dry eye disease is the defect of Fas-mediated apoptosis, which makes it possible to penetrate CD4 + T-lymphocytes into the exocrine tissue with further damage to it. However, at the heart of the development of the dry eye lies not only the inflammatory mechanism. Current issues of modern ophthalmology are the search for new therapies, one of which is the application of BIOPTRON-PILER therapy.

Aim: to study of pathophysiological mechanisms of action and clinical efficacy of poly- and monochromatic BIOPTRON-PILER-light of dry eye disease.

Object and methods. Here, we used rats with an experimental model of the dry eye induced by inflammation of eye anterior surface. Alkaline burning was used to induce the development of inflammation.

For the experiments, adult rats of the Wistar line were used, and males of the body weight from 250-300 grams. For anesthesia, xylazine 10 mg/kg body weight (Biovet Pulavi, Poland) and ketamine 60 mg/kg body weight (Farmak, Ukraine) were used. All experimental procedures were carried out in accordance with the rules of the Committee on Animal Bioethics of the Bogomoletz Institute of Physiology of NASU (Kyiv, Ukraine) and complied with the directives of the European Commission (86/609 / EEC). At 1 day after induction of DED BIOPTRON-PILER therapy was performed using the red filter of the BIOPTRON (Biopton AG, Zepter Group, Swiss). The animals were fixed, the left eye was shielded and from the distance of 30 cm for 3 min, only the right eye was treated. Each animal received a course of treatment for 10 days.

The results are showed that a fluorescein test carried out immediately after alkali application and on 1, 5 and 10 days demonstrated a gradual increase in corneal epithelization and vascularization. We observed substantial and statistically significant increase of lacrimation in experimental rats on a first day after induction of inflammation compared to naive animals. By the seventh day, the lacrimation decreased to a level with subsequent tendency to further decreased tear production. At the same time, there was no significant reduction in tear production on 7th day (compared to the first day) in a group of rats with the anterior surface inflammation that received polarized red light treatment, which may indicate a possible anti-inflammatory effect of such treatment.

Conclusion. Obtained evidence of the positive anti-inflammatory effect of BIOPTRON-PILER-light in experimental model of the dry eye disease. Anti-inflammatory and protective effect of BIOPTRON-PILER therapy to treat patients with dry eye disease requires further study in clinical practice.

Key words: dry eye disease, inflammation of the anterior surface of the eye, fluorescein test, Schirmer test, polarized light, BIOPTRON-PILER therapy.

Рецензент – проф. Воскресенська Л. К.
Стаття надійшла 29.07.2018 року

DOI 10.29254/2077-4214-2018-3-1-145-203-206

УДК 616.72-002.77-06:616.316-008.811.4

Якименко Д. О.

ДЕЯКІ ОСОБЛИВОСТІ ВЗАЄМОЗВ'ЯЗКУ ПАТОГЕНЕТИЧНИХ МЕХАНІЗМІВ ГІПОСАЛІВАЦІЇ ТА МАРКЕРІВ ЗАПАЛЕННЯ ПРИ РЕВМАТОЇДНОМУ АРТРИТІ І СИНДРОМІ ШЕГРЕНА

Одеський національний медичний університет (м. Одеса)

ivv25@ukr.net

Зв'язок публікації з плановими науково-дослідними роботами. Робота є фрагментом теми «Лікування і профілактика соціально значимих неінфекційних хвороб серцево-судинної системи і опорно-рухового апарату на основі системного аналізу факторів ризику», № державної реєстрації 0115U006646.

Вступ. За даними реєстру хворих на ревматоїдний артрит (РА) [1] у 40% спостерігаються позасуглобові ураження органів та систем (зокрема, остеопороз, ураження зубо-щелепної системи та слизової оболонки ротової порожнини), що часто супроводжуються наявністю різноманітних аутоантитіл у високому титрі, значно погіршують ефективність застосування базисної терапії синтетичними й біологічними базисними препаратами та прогноз [2-4]. Основним типом аутоантитіл при РА є ревматоїдний фактор (РФ), однак досить часто спостерігаються й аутоантитіла інших типів – антинуклеарні, антиромбоцитарні та інші. У хворих на РА спостерігається зниження продукції слини [2,4,5], причому зниження саливації асоційоване з активністю запального процесу та ураженням стравоходу.

Синдром Шенгрена (СШ) відноситься до позасуглобових проявів РА. Наявність позасуглобових уражень у хворих на РА свідчить про несприятливий перебіг, наявність широкого спектру аутоантитіл та, як правило, супроводжується гіршою ефективністю базисної терапії [6-8]. Дані про поширеність СШ при РА різняться, за даними реєстру хворих на РА, поши-

реність СШ становить 3,9% (128 з 3276 хворих на РА, що ввійшли до реєстру) [1].

СШ проявляється ураженням епітелію екзокринних залоз, зокрема слинних і слізних, та супроводжується наявністю антинуклеарних антитіл SSA/Ro та SSB/La. Діагностується СШ у 9-34 % хворих на РА та часто супроводжується системними проявами [6,7,9].

Слина – важлива біологічна рідина, що бере участь у перетравлюванні їжі, захисті слизових оболонок шлунково-кишкового тракту, метаболізмі твердих тканин зубів. Її продукція становить біля 1,5 – 2 л на добу. Швидкість слинопродукції знижується з віком та при цілому ряді патологічних станів. Зниження слинопродукції та відчуття сухості в роті спостерігається, зокрема, при гіперглікемії, залізодефіцитній анемії, хворобах щитоподібної залози, системних ураженнях сполучної тканини, застосуванні деяких препаратів (антиконвульсантів, антигіпертензивних), однак найвираженіша та найстійкіша гіпосаливація, що супроводжується відчуттям сухості в роті та ураженням ротової порожнини, спостерігається при синдромі та хворобі Шенгрена [10].

Таким чином, при РА наявний широкий спектр органоспецифічних та органонеспецифічних аутоантитіл, що супроводжується ураженням цілого ряду органів та систем, однак механізми та конкретні аспекти клінічної картини, перебігу патології, ураження кісткової тканини та зубів, взаємозв'язку ураження органів