

**ГІСТОЛОГІЧНІ ЗМІНИ НАДНИРКОВИХ ЗАЛОЗ В ДИНАМІЦІ ПІСЛЯ ЕКСПЕРИМЕНТАЛЬНОЇ ТЕРМІЧНОЇ ТРАВМИ**

Тернопільський національний медичний університет імені І. Я. Горбачевського МОЗ України (м. Тернопіль)

kulbitska@tdmu.edu.ua

**Зв'язок публікації з плановими науково-дослідними роботами.** Робота є частиною НДР кафедри гістології та ембріології Тернопільського національного медичного університету імені І. Я. Горбачевського МОЗ України «Особливості структурної реорганізації нервової, травної, ендокринної систем, органів кровотворення та імунного захисту за умов термічної травми та застосування коригуючих чинників», № державної реєстрації 0120U104152.

**Вступ.** Актуальність проблеми опікового травматизму визначається як медичними, так і соціально-економічними аспектами, які обумовлені частотою опіків і їх наслідками: тимчасовою і стійкою втратою працездатності, інвалідністю, а також великим рівнем смертності від важких опікових травм [1, 2]. Поряд із втратою шкірного покриву, наслідками опіків є морфофункціональні зміни всіх органів та тканин, що супроводжуються також і порушеннями діяльності органів ендокринної системи, стан яких впливає на перебіг адаптивних механізмів, активації метаболізму та відновленню організму після стресу [3, 4, 5]. На сьогодні проведено дослідження органів організму після опікової травми, проте динаміка морфологічних змін надниркових залоз, а також їх мікроциркуляторного русла в реакції організму на експериментальну термічну травму недостатньо вивчена [6, 7, 8].

**Мета дослідження.** Встановити гістологічні зміни надниркових залоз в динаміці після експериментальної термічної травми.

**Об'єкт і методи дослідження.** Експериментальне дослідження проведене на 20 статевозрілих щурасамцях. Тварини утримувалися у віварії Тернопільського національного медичного університету імені І.Я. Горбачевського МОЗ України. Всі маніпуляції та експеримент проведено із дотриманням «Європейської конвенції про захист хребетних тварин, що використовуються для дослідних та інших наукових цілей» (Страсбург, 1986) і відповідно положенням «Загальних етичних принципів експериментів на тваринах», ухваленим Першим національним конгресом з біоетики (Київ, 2001). Опік III ступеня наносився під тіопенталнатрієвим наркозом мідними пластинами, нагрітими у воді з температурою 97-100°C на епіловану поверхню шкіри спини тварин протягом 15 секунд. Розміри ділянок ураження склали 18-20% тіла щурів. Гістологічні зміни вивчали на 1, 7, 14 та 21 добу від початку експерименту. Після декапітації піддослідних тварин, здійснювали забір правої та лівої надниркових залоз для гістологічного дослідження [9].

Для мікроскопічного дослідження шматочки залоз фіксували в 10% нейтральному розчині формаліну, проводили дегідратацію в спиртах зростаючої концентрації і заливали в парафінові блоки. Отримані на санному мікромомі зрізи товщиною 5-6 мкм за-

барвлювали гематоксиліном-еозином [10]. Мікропрепарати вивчали за допомогою світлового мікроскопа MICROmed SEO SCAN та фотодокументували за допомогою відеокамери Vision CCD Camera з системою виводу зображення з гістологічних препаратів [11, 12].

**Результати досліджень та їх обговорення.** Через 1 добу після експериментальної термічної травми в сполучнотканинній капсулі надниркових залоз спостерігались кровонаповнені судини, з розширеним просвітом та периваскулярним набряком. Загальна структура клубочкової зони типова, утворена клітинами невеликих розмірів, видовженої або полігональної форми, що утворювали клубки. Наявна велика кількість гемокапілярів, які подекуди містили стовпчики еритроцитів. Деякі клітини з ознаками деструкції та набряку. Частина клітин з гіперхромними ядрами. В пучковій зоні ендокриноцити розташовувались тяжами, більшість з них з світлою цитоплазмою та чисельними вакуолями. Частина ендокриноцитів пучкової зони містили пікнотичні ядра та темну цитоплазму. Подекуди гистоархітектоніка даної ділянки кори була порушена внаслідок неупорядкованого розташування тяжів ендокриноцитів. Клітини сітчастої зони невеликого розміру, з просвітленою цитоплазмою. Просвіти капілярів усіх зон були розширені, з ознаками складжування еритроцитів (рис. 1).

Мікроскопічне дослідження мозкової речовини надниркових залоз через 1 добу після експериментальної термічної травми виявило ремоделювання хромафіноцитів, що проявлялось їх набряком, просвітленням та вакуолізацією цитоплазми більшості клітин. Ядра ендокриноцитів нормо- та гіперхромні, інтенсивно базофільні. Для судин цього терміну дослідження характерне кровонаповнення, утворен-

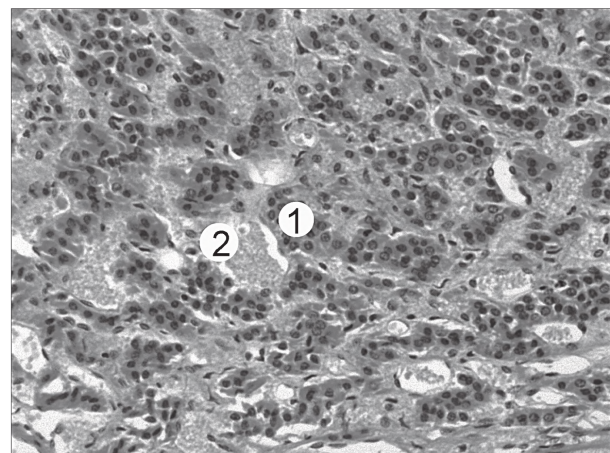


Рисунок 1 – Мікроскопічний стан сітчастої зони кіркової речовини надниркових залоз на 1 добу після термічної травми. Забарвлення гематоксилін-еозином. Зб.: х 200. Позначення: 1 – деструкція ендокриноцитів, 2 – кровонаповнення гемокапілярів.

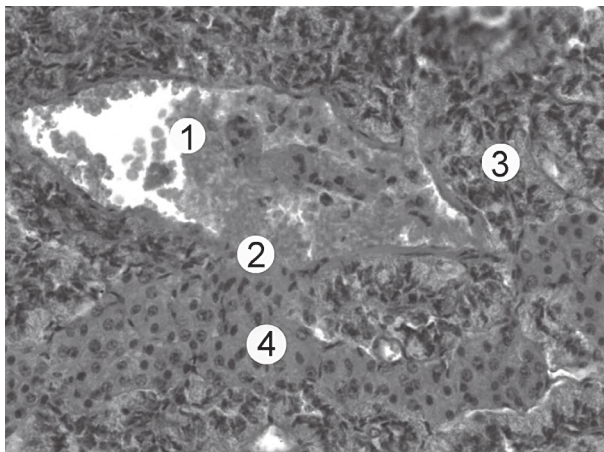


Рисунок 2 – Мікроскопічний стан судини мозкової речовини надниркової залози через 1 добу після термічної травми. Забарвлення гематоксилін-еозином. Зб.: x 200.  
Позначення: 1 – кровонаповнена вена, 2 – деструкція стінки, 3 – епінефроцити, 4 – норепінефроцити.

ня сладжів еритроцитів та стазів, що свідчило про уповільнення току крові (рис. 2). В просвітах венул спостерігалась невелика кількість тромбоцитів та лейкоцитів. Підвищення проникності стінки гемокапілярів призводило до периваскулярного набряку та дезорганізації основної речовини і волокон сполучної тканини.

При мікроскопічному дослідженні органу на 7 добу після експериментальної термічної травми виявляли зростання деструктивних змін. Сполучнотканинна капсула органу була потовщена, набрякла і розшарована (рис. 3). В межах клубочкової зони подекуди спостерігались клітини з ознаками вакуольної дистрофії. Частина ендокриноцитів невеликого розміру з інтенсивно базофільними ядрами, виявлялись і гіпертрофовані кортикоцити з великими світлими ядрами, в цитоплазмі яких містились чисельні вакуолі.

Більша частина клітин пучкової зони з світлою цитоплазмою, ядра клітин округлої та овальної форми нормо- та гіперхромні. Більшість ендокриноцитів зони деструктивно змінені. Клітини сітчастої зони малих розмірів з світлою цитоплазмою та дрібними вакуолями. Ядра нормо- та гіперхромні різних розмірів. Цитоплазма хромафіноцитів мозкової речовини

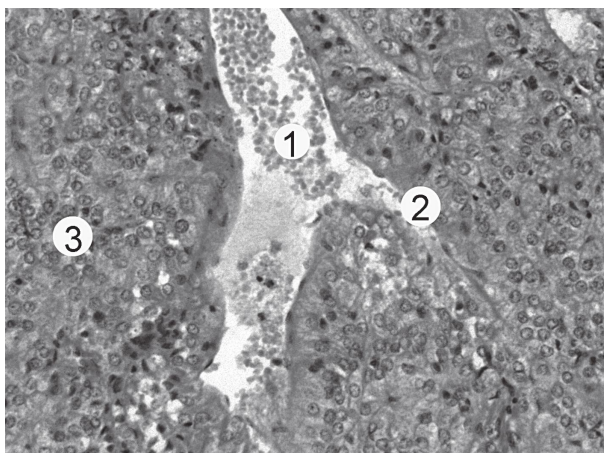


Рисунок 4 – Мікроскопічний стан мозкової речовини надниркової залози на 7 добу після термічної травми. Забарвлення гематоксилін-еозином. Зб.: x 200.  
Позначення: 1 – кровонаповнена вена, 2 – деструкція стінки, 3 – ендокриноцити.

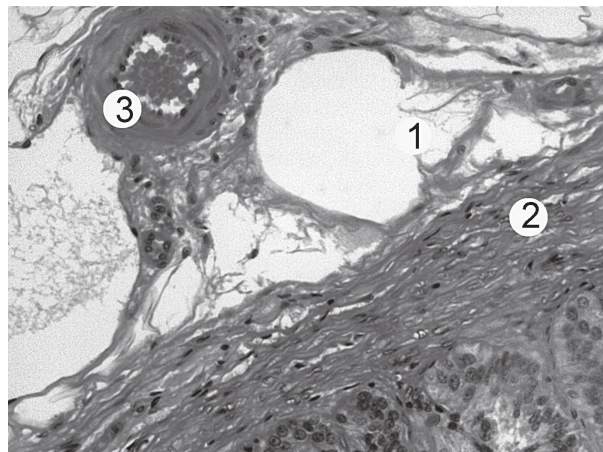


Рисунок 3 – Сполучнотканинна капсула надниркової залози на 7 добу після термічної травми. Забарвлення гематоксилін-еозином. Зб.: x 200.  
Позначення: 1 – набряк капсули, 2 – потовщення капсули, 3 – артерія.

була світлою, спостерігався виражений набряк периваскулярної сполучної тканини. Цитоплазма деяких клітин була вакуолізована з пікнотично деформованими ядрами та конденсованим хроматином. Поодинокі хромафіноцити з порушенням цілісності оболонок та відсутністю ядер.

Кровоносні судини всіх зон повнокровні, просвіти рівномірно розширені, з наявністю формених елементів – лейкоцитів, еритроцитів та тромбоцитів. Стінка вен потоншена, деформована (рис. 4). Судини дрібного калібру мали помірно розширені просвіти, м'язова оболонка їх деструктивно змінена, з периваскулярним набряком, зовнішня оболонка з вираженою лейкоцитарною інфільтрацією. Навколо капілярів виявлені крововиливи та наявний набряк інтерстицію. Стінки гемокапілярів містили значні пошкодження, що свідчило про зростання деструктивних змін.

На 14 добу експерименту спостерігалось потовщення сполучнотканинної капсули органу за рахунок розширення просвітів судин, наявності ділянок розшарування та периваскулярного набряку. В корі надниркової залози наявні виражені деструктивно-дегенеративні зміни клубочкової та особливо пучкової зони. В клубочковій зоні цитоплазма більшості ендок-

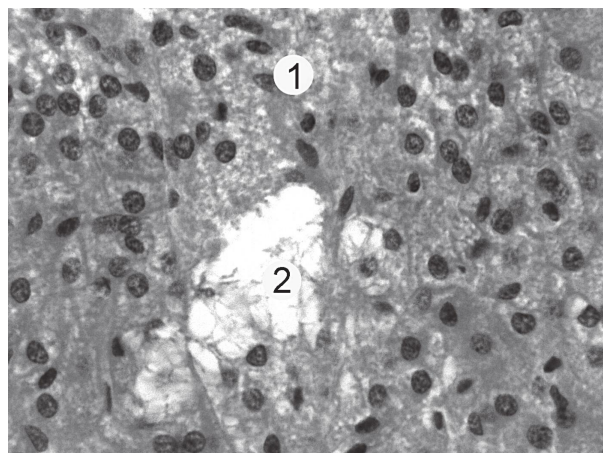


Рисунок 5 – Мікроскопічні зміни пучкової зони кіркової речовини надниркової залози на 14 добу після термічної травми. Забарвлення гематоксилін-еозином. Зб.: x 300.  
Позначення: 1 – набряк, 2 – лізис ендокриноцитів пучкової зони.

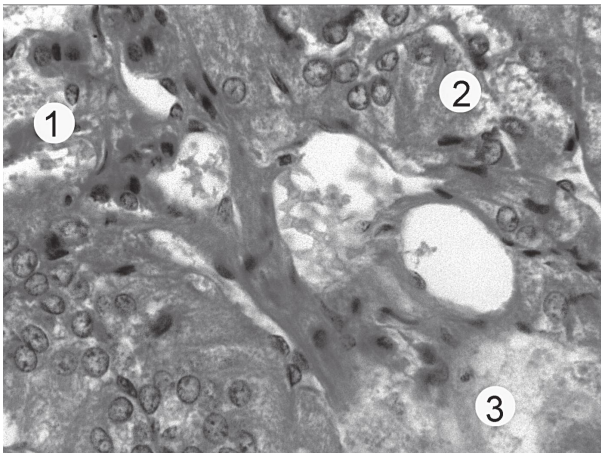


Рисунок 6 – Мікроскопічні зміни мікроциркуляторного русла кіркової речовини надниркових залоз на 14 добу після термічної травми. Забарвлення гематоксилін-еозином. 36.: x 300. Позначення: 1 – деструктуризовані капіляри, 2 – альтерація ендокриноцитів, 3 – набряк сполучної тканини.

криноцитів вакуолізована, наявні фрагменти зруйнованих кортикоцитів. У структурній організації пучкової зони спостерігалось порушення упорядкованого розташування ендокриноцитів у вигляді стовпчиків. Цитоплазма клітин неоднорідна, мала нерівномірне забарвлення у вигляді крапель і грудочок. Ядра пікнотично змінені, з переважанням гетерохроматину у каріоплазмі. Зустрічались ділянки лізису та некрозу (рис. 5).

В сітчастій зоні кори надниркових залоз епітеліальні тяжі розташовані неупорядковано. Наявні великі темні клітини з базофільними ядрами та світлі кортикоцити з вакуолізованою цитоплазмою та слабко базофільним ядром. За рахунок розростання колагенових волокон сполучно-тканинний прошарок між кірковою та мозковою речовиною потовщений. Епінефроцити мозкової речовини неправильної полігональної форми з світлою цитоплазмою та дрібними вакуолями. Нореінефроцити невеликих розмірів, з темною цитоплазмою та численними дрібними вакуолями. Поряд із хромафіноцитами незміненої структури траплялись клітини з явищами набряку цитоплазми з ознаками вакуольної дистрофії.

Глибокі зміни відбувались також і на фоні порушення мікроциркуляторного русла. Зміни в будові стінок переважали в складі венозного русла. Стінки вен стоншені з гіпертрофованою середньою оболонкою. Наявні розширені кровонаповнені гемокапіляри, із витонченням їх стінки та крововиливами, артеріоли та венули з явищами еритроцитарного стазу та периваскулярним набряком (рис. 6).

На 21 добу досліджу капсула надниркових залоз потовщена, сполучна тканина набрякла. В клубочковій зоні кіркової речовини надниркових залоз цитоплазма ендокриноцитів містила вакуолі. Наявні ділянки некрозу та розростання сполучнотканинного компоненту, з явищами склерозу. В пучковій зоні кіркової речовини надниркових залоз цитоплазма багатьох клітин просвітлена, ядра кортикоцитів пучкової зони включали гетерохроматин. Поряд із зміною адренкортикоцитів по типу зернистої, вакуольної дистрофії, наявна підвищена кількість ендокриноцитів з різними по величині ділянками парціального некрозу (рис. 7). В сітчастій зоні наявні кровонесні капіляри як з широ-

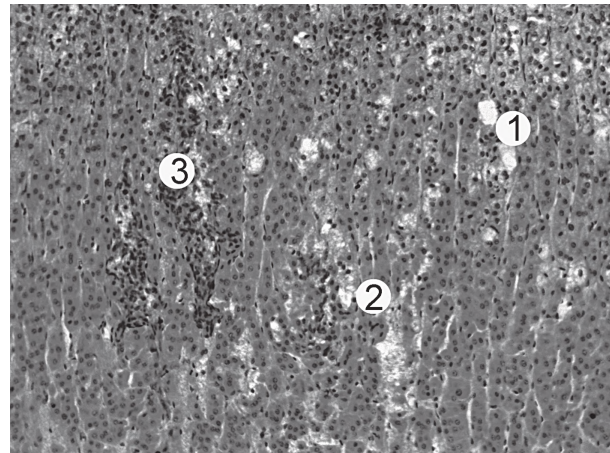


Рисунок 7 – Мікроскопічні зміни пучкової зони кіркової речовини надниркової залози на 21 добу після термічної травми. Забарвлення гематоксилін-еозином. 36.: x 200. Позначення: 1 – зони просвітлення, 2 – альтерації, 3 – інфільтрації.

кими так і з вузькими просвітами, наявний периваскулярний набряк.

В мозковій речовині частина клітин з просвітленою цитоплазмою внаслідок зменшення кількості гранул. Частина хромафіноцитів з ознаками зернистої дистрофії. Також присутнє явище стазу гемокапілярів.

Наявні значні зміни судинного русла органу, що проявлялось їх розширенням та помірним кровонаповненням. М'язова стінка судин з ознаками набряку гладких міоцитів. Для периваскулярного простору вен характерне скупчення великої кількості лімфоцитів. Колагенові волокна адвентиції розшаровані, також склеротичні зміни присутні в інтимі та м'язовій оболонці судин. Кровоносні капіляри мали як широкі так і вузькі просвіти, із значним периваскулярним набряком. Пошкодження стінки в гемокапілярах часто супроводжувалось крововиливами. Наявна гістолейкоцитарна інфільтрація стінки та набряк стромальної сполучної тканини.

**Висновки.** Експериментальна термічна травма призводить до значних порушень структурної організації кіркової та мозкової речовини надниркових залоз, а також ремоделювання їх мікроциркуляторного русла. Так, в ранні терміни після нанесення термічної травми (1, 7 доби досліджу) характерні морфологічно-функціональні зміни, що мають ознаки початкових деструктивних змін та свідчать про пристосувально-компенсаторні процеси в органі, що проявлялось реорганізацією строми, судин та ендокриноцитів надниркових залоз. У пізні терміни після моделювання опіку (14 та 21 доби досліджу) внаслідок значних розладів, а також пошкоджень мікроциркуляторного русла органу встановлені незворотні деструктивно-дегенеративні зміни всіх структурних компонентів, а також мікроциркуляторного русла надниркових залоз.

**Перспективи подальших досліджень.** Дослідження структурних компонентів кіркової та мозкової речовини залоз та їх мікроциркуляторного русла залоз при термічній травмі та за умов корекції потребує подальших детальних досліджень.

## Література

1. Peck MD. Epidemiology of burns throughout the world. Part I: distribution and risk factors. *Burns*. 2011;37:1087–100. DOI: 10.1016/j.burns.2011.06.005
2. Jeschke MG, van Baar ME, Choudhry MA, Chung KK, Gibran NS, Logsetty S. Burn injury. *Nature Reviews Disease Primers*. 2020;6(1):11. DOI: 10.1038/s41572-020-0145-5.
3. Murphy JF, Purdue GF, Hunt JL. Acute adrenal insufficiency in the patient with burns. *Jour Burn Care Rehabil*. 1993;14:155-157. DOI: 10.1097/00004630-199303000-00005.
4. Walker CD, Anand KJS, Plotsky PM. *Handbook of Physiology: Copying with the Environment*. McEwen BS ed. Oxford University Press: New York; 2001. *Comprehensive Physiology*; p. 237–270.
5. Brook ChGD, Clayton PE, Brown RS. *Brook's clinical pediatric endocrinology*. 6th ed. Oxford: Wiley-Blackwell; 2010. Chapter 13, The Adrenal Cortex and its Disorders; p. 283–326.
6. Kovalchuk OI. Patohenez opikovoї khvoroby: suchasni aspekty. *Naukovyi visnyk NMU imeni O.O. Bohomoltsia*. 2013;2(41):64–69. [in Ukrainian].
7. Kearney L, Francis EC, Clover AJ. New technologies in global burn care – a review of recent advances. *Int. J. Burns Trauma*. 2018;8(4):77-87.
8. Roshangar L, Soleimani RadJ, Kheirjou R, Reza RanjkeshM, Ferdowsi KhosroshahiA. Skin burns: Review of molecular mechanisms and therapeutic approaches. *Wounds*. 2019;31(12):308-315.
9. Kozhemiakin YuM, Khromov OS, Boldyrieva Nle, Dobrelia NV, Saifetdinova HA. *Naukovo-praktychni rekomendatsii z utrymannia laboratornykh tvaryn ta roboty z nymy*. Kyiv: Interservis; 2017. 182 s. [in Ukrainian].
10. Bilash SM, Pronina OM, Koptev MM. *Comprehensive morphological studies as an intergal part of modern medical science. Literature review*. *Visnyk problem biolohiyi i medytsyny*. 2019;2.2(151):20-3. DOI: 10.29254/2077-4214-2019-2-2-151-20-23.
11. Pronina OM, Koptev MM, Bilash SM, Yeroshenko GA. Response of hemomicrocirculatory bed of internal organs on various external factors exposure based on the morphological research data. *Svit medytsyny ta biolohiyi*. 2018;1(63):153-7. DOI: 10.26.724/2079-8334-2018-1-63-153-157.
12. Horalskyi LP, Khomych VT, Kononskyi OI. *Osnovy histolohichnoi tekhniky i morfofunktsionalni metody doslidzhen u normi ta pry patolohii*. Zhytomyr: Polissia; 2011. 288 s. [in Ukrainian].

### ГІСТОЛОГІЧНІ ЗМІНИ НАДНИРКОВИХ ЗАЛОЗ В ДИНАМІЦІ ПІСЛЯ ЕКСПЕРИМЕНТАЛЬНОЇ ТЕРМІЧНОЇ ТРАВМИ

**Кульбіцька В. В., Небесна З. М., Штурма О. Я., Трач Росоловська С. В.**

**Резюме.** Опікова травма є широко розповсюдженим ушкодженням, що викликає розвиток патологічних процесів в багатьох органах. Разом із ураженням шкіри значні морфологічні та функціональні зміни відбуваються в усіх органах та тканинах, в тому числі і надниркових залозах, що відіграють значну роль у виникненні реакції організму на дію даного стресового чинника. Тому метою дослідження було встановити структурні зміни надниркових залоз білих щурів у динаміці після експериментальної термічної травми. Експеримент проведено на статевозрілих білих щурах-самцях. Опік III ступеня моделювали під тиопентал-натрієвим наркозом шляхом прикладання мідних пластин, які були попередньо нагріті в воді з температурою 97-100° C, на епільовану поверхню шкіри спини протягом 10 секунд. Загальна площа ураження становила 18-20% поверхні тіла тварин. Мікроскопічні зміни вивчали на 1, 7, 14 та 21 добу від початку експерименту, що відповідає стадіям шоку, ранньої та пізньої токсемії та септикотоксемії після опіку. Гістологічні зрізи товщиною 5-6 мкм виготовляли за допомогою роторного мікротома, забарвлювали гематоксилін-еозином, вивчали та фотодокументували за допомогою світлового мікроскопа MICROmed SEO SCAN та відеокамери Vision CCD Camera. Виявлено, що в ранні терміни після експериментальної термічної травми (1-7 доби після моделювання опіку, що відповідає стадії шоку та ранньої токсемії) відбувались значні морфологічно-функціональні зміни в органі, що мали ознаки початкових деструктивних змін, а саме: реорганізація строми органу, судин мікроциркуляторного русла та ендокриноцитів кіркової та мозкової речовини надниркових залоз. В пізні терміни після експериментальної термічної травми (14-21 доби досліду, що відповідає стадії пізньої токсемії та септикотоксемії) відмічались незворотні деструктивні зміни усіх структурних компонентів, артерій, вен та гемокапілярів досліджуваного органу. У подальших дослідженнях планується досліджувати особливості будови мікроциркуляторного русла та ендокриноцитів кіркової та мозкової речовини надниркових залоз при термічній травмі та за умов корекції.

**Ключові слова:** надниркова залоза; ендокриноцити; гістологічні зміни; термічна травма.

### HISTOLOGICAL CHANGES OF THE ADRENAL GLAND IN DYNAMIC AFTER EXPERIMENTAL THERMAL INJURY

**Kulbitska V. V., Nebesna Z. M., Shuturma O. Ya., Trach Rosolovska S. V.**

**Abstract.** Burns are one of the most common injuries that cause the development of pathological processes in many organs. Along with skin lesions, significant morphological and functional changes occur in all organs and tissues, including the adrenal glands of the endocrine system, which play a significant role in the body's response to this stressor. Therefore, the aim of the study was to establish structural changes in the adrenal glands of white rats in the dynamics after experimental thermal injury. The experiment was performed on adult white male rats. Third-degree burns were simulated under thiopental sodium anesthesia by applying copper plates, which were preheated in water with a temperature of 97-100° C, on the epilated surface of the skin of the back for 10 seconds. The total lesion area was 18-20% of the body surface of the animals. Microscopic changes were studied on the 1st, 7th, 14th, and 21st day from the beginning of the experiment, which corresponds to the stages of shock, early and late toxemia and septicotoxemia after burns. Histological sections with a thickness of 5-6 μm were made using a rotary microtome, studied and photodocumented with a MICROmed SEO SCAN optical microscope and a Vision CCD Camera. It was found that in the early period after experimental thermal trauma (1-7 days after modeling of burns, corresponding to the stage of shock and early toxemia) there were significant morphofunctional changes in the organ, which had signs of initial destructive changes, namely reorganization of organ stroma, microcirculatory

bed vessels and endocrinocytes of the adrenal cortex and medulla. In the late period after the experimental thermal trauma (14-21 days of the experiment, which corresponds to the stage of late toxemia and septicotoxemia), irreversible destructive changes of all structural components, arteries, veins and hemocapillaries of the studied organ were noted. In further researches it is planned to investigate features of a structure of a microcirculatory bed and endocrinocytes of adrenal gland cortex and medulla at a thermal trauma and under the condition of correction.

**Key words:** adrenal gland; endocrinocytes; histological changes; thermal trauma.

*Рецензент – проф. Білаш С. М.  
Стаття надійшла 31.12.2020 року*

DOI 10.29254/2077-4214-2021-1-159-224-230

УДК 616.61:591.3:546.48:612.6

*Нефьодова О. О., Азаров О. І., Гарець В. І., Кузнецова О. В.,  
Житній М. І., Шевченко І. В., Мальчугін Р. К.*

## **ВПЛИВ СОЛЕЙ КАДМІЮ НА НЕФРОГЕНЕЗ У ЩУРІВ ПРИ ІЗОЛЬОВАНОМУ ВВЕДЕННІ ТА В КОМБІНАЦІЇ З ЦИТРАТАМИ МЕТАЛІВ**

**ДЗ «Дніпропетровська медична академія МОЗ України» (м. Дніпро)**

**elenanefedova1803@gmail.com**

**Зв'язок публікації з плановими науково-дослідними роботами.** Робота виконана відповідно до наукової теми кафедри анатомії, клінічної анатомії та оперативної хірургії ДЗ «ДМА» «Морфофункціональні особливості органів і тканин під впливом зовнішніх та внутрішніх факторів», № державної реєстрації 0120U105219.

**Вступ.** На сьогодні сполуки кадмію і свинцю є основною часткою важких металів, що формують екологічну кризу планети. Україна – це країна з високим рівнем негативних екологічних наслідків виробничої діяльності, у зв'язку з чим проблема аналізу впливу навколишнього середовища на організм і піклування про стан здоров'я населення промислових регіонів потребує першочергового вирішення [1, 2, 3]. Найпоширенішими токсикантами промислових регіонів в Україні і у всьому світі є свинець, кадмій та їх сполуки, що широко застосовуються в металургійній, металообробній, машинобудівній, хімічній промисловості [4, 5, 6]. Вплив сполук кадмію призводить до серйозних негативних наслідків для здоров'я людини, які включають важкі захворювання репродуктивної системи, розвитку серцево-судинної системи, нирок і печінки [7, 8, 9]. У процесі обміну речовин в організмі людини і тварин утворюються кінцеві продукти, які, накопичуючись в організмі, здатні викликати його отруєння. У зв'язку з цим виведення їх є однією з фундаментальних і життєво важливих функцій організму, порушення якої веде до несумісних з життям наслідків. Основна частка цієї функції доводиться на сечову систему, яка, крім того, видаляє з організму надлишки води, солей та ксенобіотики.

Загальним механізмом в патогенезі захворювань нирок під впливом ксенобіотиків традиційно вважається пошкодження клубочків з подальшим зменшенням маси функціонуючої паренхіми нирок [10, 11, 12]. В той же час обов'язковим і провідним механізмом нефротоксичної дії важких металів, інших нефротропних сполук є ураження проксимальних каналців з пригніченням транспорту неорганічних і органічних речовин, води [13]. Але вплив солей кадмію на нефрогенез ембріонів при хронічній інтоксикації вагітних самоць є малодослідженою темою.

Тому **метою** представленого експериментального **дослідження** став аналіз результатів впливу солей

кадмію (хлориду/цитрату) на розвиток нирок ембріонів щура при хронічному впливі на вагітну самицю впродовж всього періоду вагітності.

### **Об'єкт і методи дослідження.**

Для проведення досліджень обрано низькі дози солей кадмію, які можливо співставити з реальною концентрацією кадмію в добових раціонах людей, що проживають у промислових регіонах. В експерименті самоць щурів з датованим терміном вагітності розподілили на групи наступним чином: 1 – контрольна (кількість самоць  $n_s$ -16; кількість ембріонів  $n_e$  – 153); 2 – ізольоване введення хлориду кадмію в дозі 1,0 мг/кг маси тіла самиці ( $n_s$ -16;  $n_e$  – 127); 3 – ізольоване введення цитрату кадмію в дозі 1,0 мг/кг маси тіла самиці ( $n_s$ -16;  $n_e$  – 139); 4 – комбіноване введення хлориду кадмію в дозі 1,0 мг/кг + цитрат церію в дозі 1,3мг/кг ( $n_s$ -16;  $n_e$  – 146); 5 – комбіноване введення цитрату кадмію в дозі 1,0 мг/кг + цитрат церію в дозі 1,3мг/кг ( $n_s$ -16;  $n_e$  – 142); 6 – комбіноване введення кадмію хлориду в дозі 1,0 мг/кг та цитрату цинку в дозі 1,5 мг/кг ( $n_s$ -16;  $n_e$  – 148); 7 – комбіноване введення кадмію цитрату в дозі 1,0 мг/кг та цитрату цинку в дозі 1,5 мг/кг ( $n_s$ -16;  $n_e$  – 137); 8 – комбіноване введення кадмію хлориду в дозі 1,0 мг/кг та цитрату заліза в дозі 1,5 мг/кг ( $n_s$ -16;  $n_e$  – 149); 9 – комбіноване введення кадмію цитрату в дозі 1,0 мг/кг та цитрату заліза в дозі 1,5 мг/кг ( $n_s$ -16;  $n_e$  – 148).

Таким чином, окрім контрольної групи, були 2 групи ізольованого введення кадмію (хлориду/цитрату) та 6 груп комбінованого введення солей кадмію з цитратами металів (церій, цинк, залізо). Розчин хлориду кадмію мав іонну форму. В наших експериментальних моделях використовувались розчини цитратів кадмію, заліза, церію та цинку, отриманих за аквананотехнологічною методикою. На теперішній час цитратні форми біометалів досить широко використовуються в фармацевтичній галузі та харчовій промисловості, вони є безпечними, мають антиоксидантний і радіопротекторний вплив, чинять позитивну дію на імунну систему організму. Результати впливу досліджуваних речовин на ембріони оцінювали після евтаназії самоць під наркозом тіопенталу натрію на 13-й та 20-й день вагітності та на 10-ту добу постнатального розвитку щурят.