

months, in patients with the main group, the average level of SBP was 118.6 ± 4.32 , whereas in patients with control group – 132.38 ± 3.7 ($p < 0.05$). The average level of DBP was 71.12 ± 3.38 and 84.52 ± 4.6 ($p < 0.05$). The average levels of total cholesterol in patients in the main group amounted to 4.1 ± 0.31 , where as in patients in the control group 5.5 ± 0.23 ($p < 0.05$). In the study of exercise tolerance with a 6-minute walk test, results indicate that patients in the main group noted a significant increase in exercise tolerance from 468.52 ± 11.36 to 566.47 ± 13.79 m ($p < 0.05$). While, the distance of the patients in the control group did not increase significantly.

Conclusions. The obtained results indicate the importance of adherence to the principles of healthy lifestyle in patients with coronary heart disease and allow all patients with CHD monitor and maintain BMI within the range of 18.5 – 24.9 kg/m², while following the low calorie carbohydrate diet, the complete abandonment of smoking, introduce in the algorithm of behavior a set of exercises morning gymnastics.

Key words: healthy lifestyle (HLS), coronary heart disease (CHD).

Рецензент – проф. Катеренчук І. П.
Стаття надійшла 17.01.2019 року

DOI 10.29254/2077-4214-2019-1-1-148-161-166

УДК 616.711+616.832-06-036.4-089-092.4

Сальков Н. Н., Овчаренко Д. В., Зозуля Н. А.

КОРРЕЛЯЦІЯ СОСУДИСТОГО ФАКТОРА С ТЯЖЕСТЬЮ СОСТОЯНИЯ ПАЦИЕНТОВ С ПОЗВОНОЧНО-СПИННОМОЗГОВОЙ ТРАВМОЙ

КУ «Областная клиническая больница им. И.И. Мечникова» (г. Днепр)

salkov@ua.fm

Связь публикации с плановыми научно-исследовательскими работами. Работа выполнена в рамках плановых научно-исследовательских работ «Институт нейрохирургии им. акад. А.П. Ромоданова НАМН Украины»: «Исследование эффективности инновационных методов восстановления функции спинного мозга и периферических нервов с использованием тканевой нейроинженерии и электрохирургических технологий в эксперименте», № государственной регистрации 0117U004270 (2017–2019 гг.).

Вступление. Метод прогнозирования основан на визуализации данных ангиографического исследования и корреляции с МРТ данными и неврологическим статусом пациента. Метод может быть использован в экспериментальной нейрофизиологии, патофизиологии или в практике экспериментальной и клинической травматологии и нейрохирургии. Согласно литературным данным главная роль в патогенезе позвоночно-спинномозговой травмы отводится первичной и вторичной травме спинного мозга. Первичное повреждение спинного мозга происходит в момент травмы, образуя зону ушиба спинного мозга. Отмечаются нарушения местной сосудистой сети, образуя отек и геморрагию в сером, и в меньшей степени в белом веществе. В зоне повреждения возникает паралич нейронов, вовлеченных в моторную, сенсорную и автономную функции. Развитие второй фазы происходит в течение первых 24–48 часов. В этом периоде развивается сосудистая дисфункция, ишемия, глутаматергическая эксайто-токсичность, воспаление и апоптоз клеток в перифокальной зоне [1–5].

По нашему мнению одним из ведущих механизмов в формировании вторичной травмы является сосудистый фактор, который возникает не в зоне повреждения спинного мозга, а в сосудах кровоснабжающих спинной мозг, в ветвях позвоночной, восходящей и глубокой шейной артерий [6–8].

Цель исследования. Разработка метода прогнозирования вторичных изменений шейного отдела спинного мозга при позвоночно-спинномозговой травме.

Объект и методы исследования. На лечении в КУ «Днепропетровская областная клиническая больница им. И.И. Мечникова», с января 2013 по август 2017 гг. находилось 11 пациентов с осложненной позвоночно-спинномозговой травмой шейного отдела позвоночника, включенных в это исследование. Возраст пациентов соответствовал 18–70 лет. Степень тяжести неврологических расстройств пациентов по шкале ASIA (American spinal injury association) соответствовала A–D. У всех пациентов проводилось стандартное МРТ исследование и тотальная селективная ангиография.

Результаты исследования и их обсуждение. В основе метода является проведение тотальной селективной ангиографии шейных и позвоночных артерий у пациентов с позвоночно-спинномозговой травмой в сроках до 18 дней с целью диагностики посттравматической окклюзии позвоночных артерий, возникновения раннего артериального сброса и наличия или отсутствия артерии шейного утолщения и сравнительный анализ с МРТ исследованием [9,10].

На основании полученных результатов, проведена корреляция сосудистых расстройств с тяжестью развития ишемии спинного мозга и тяжестью состояния пациентов.

По результатам исследования оценивается степень развития компенсации нарушений кровоснабжения спинного мозга, вызванных посттравматической окклюзией сосудов, и проводится корреляция между развитием вторичной травмы спинного мозга и тяжестью позвоночно-спинномозговой травмы.

Для наглядности приводим следующие наблюдения:

1. Пациент Ш-й история болезни №4772. Диагноз: Закрытая позвоночно-спинномозговая травма (ЗПСМТ). Ушиб спинного мозга в шейном отделе. Переломо-вывих С4–С5. Неврологически: отмечается тетрапарез (мышечная сила в руках 2б., в ногах 4,5б.), чувствительных расстройств нет. Нарушение функции тазовых органов не отмечается. На пятые сутки с момента травмы выполнена МРТ, определя-

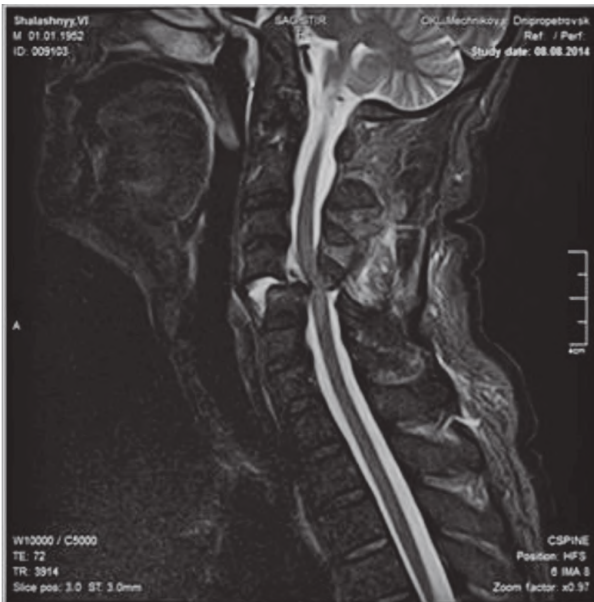


Рис. 1. МРТ исследование. Переломо-вывих C4-C5, миелопатия на этом уровне (сагиттальная проекция).

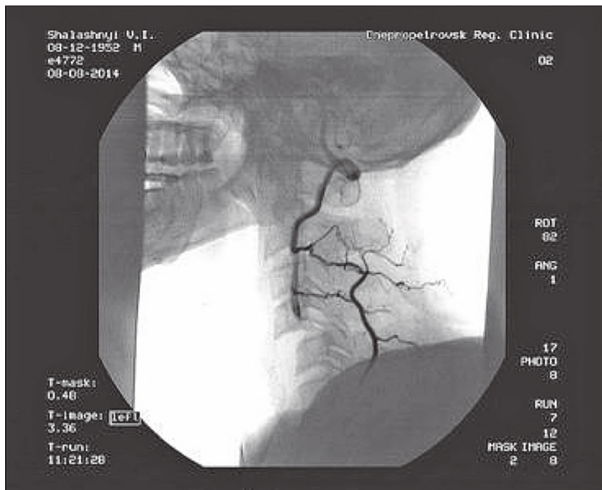


Рис. 2. Ангиография позвоночной артерии. Переломо-вывих C4-C5, посттравматическая окклюзия позвоночной артерии. Коллатеральный кровоток осуществляется через восходящую шейную артерию.

ется переломо-вывих C4-C5, миелопатия на уровне C4-C5 (рис. 1).

На седьмой день проведена спинальная ангиография и обнаружена окклюзия обеих позвоночных артерий (ПА): в V2 сегменте справа на уровне тел C6 C5 и в V1-V2 сегментах слева до уровня C4. Контрастирование отмечалось выше окклюзии по анастомозам обеих восходящих шейных артерий (рис. 2).

Произведена операция: открытая коррекция переломо-вывиха C4-C5 позвонков комбинированным доступом. Межтеловой корпородез C4-C5 титановым трансплантатом «кейдж» и пластиной передним доступом и нитиноловыми ско-

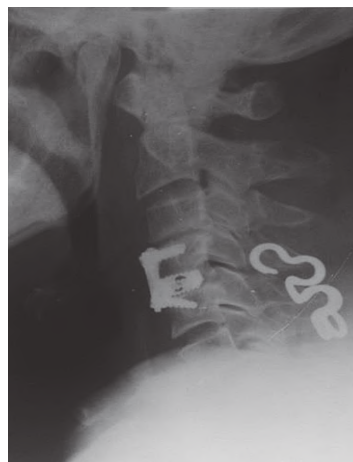

Рис. 3. Спондилография. Переломо-вывих C4-C5, произведено открытое вправление вывиха. Стабилизация кейджем и пластиной передним доступом и нитиноловыми скобами с памятью формы за дугу C4 и остистый отросток C5.

бами с памятью формы за дугу C4 и остистый отросток C5 задним доступом (рис. 3).

Контрольная ангиография позвоночных и шейных артерий с 2-х сторон: отмечается частичная реканализация просвета правой позвоночной артерии в V2 сегменте на уровне C5-6, на этом уровне контрастируются спинальные ветви. Ранний артериальный сброс не определяется. Определяется окклюзия левой ПА, отмечаются хорошие перетоки по анастомозам ПА и обеих восходящих артерий (рис. 4).

Уникальность наблюдения заключается в визуализации коллатерального кровотока при окклюзии обеих позвоночных артерий. Клинически у пациента не отмечалось стволовых расстройств с нарушением витальных функций, также не обнаружена вертебро-базиллярная недостаточность. Коллатеральное кровообращение осуществлялось ветвями восходящих шейных артерий, которые анастомозировали с ПА выше окклюзии.

Интересен тот факт, что коллатерали развились непосредственно после получения травмы, о чем свидетельствовали клинические данные (отсутствовала вертебро-базиллярная недостаточность в первые часы после травмы). Кроме этого, особенность заключается в выраженности компрессии спинного мозга, наличии в нем очага миелопатии (ушиба) на уровне C4-C5, при минимальных проводниковых нарушениях спинного мозга. При проведении ангиографии выявлена артерия шейного утолщения, описанная Лазортом, как артериальная ветвь в виде шпильки, которая в данном случае отходит от проксимального участка правой позвоночной артерии [4].

Можно предположить, что наличие кровотока в артерии шейного утолщения, кровоснабжающей нижней шейный отдел спинного мозга (ниже уровня C3), позволило сохранить кровоток к спинному мозгу, тем самым, позволило ограничить неврологический дефицит и распространение отека – ишемии в выше и ниже расположенные участки спинного мозга (рис. 5, 6).

Нами замечен еще один феномен, который заключается в появлении раннего артериального сброса в области очага ушиба. Данная особенность нами расценивается, как компенсаторное включение мелких анастомозирующих ветвей в спинном мозге, которая проявляется ранним артериальным сбросом и является характерной особенностью кровообращения [11-15] (рис. 7).

2. Пациент А-в история болезни №4658. Диагноз: ЗПСМТ. Компрессионно-оскольчатый перелом тела C7. Ушиб спинного мозга в шейном отделе. ASIA – А (рис. 8).

На двенадцатый день проведена операция: корпоректомия C7, корпородез сетчатой клеткой и пластиной. На семнадцатый день с момента травмы выполнена спинальная ангиография, которая показала отсутствие контрастирования артерии шейного утолщения. Обнаружен ускоренный артериальный сброс

в ветвях позвоночной и восходящей шейных артерий справа, слева спинальные ветви не контрастируются. Определяется феномен раннего артериального сброса в зоне ушиба, что является особенностью характерной для первичной травмы, вследствие компенсаторного включения мелких ветвей в спинном мозге и может расцениваться как фактор, усиливающий вторичное обкрадывание спинного мозга. При проведении МРТ выражены отек и ишемия спинного мозга в перифокальной зоне первичного повреждения (рис. 9).

3. Пациент Д-н история болезни №4664. Диагноз: ЗПСМТ. Компрессионно-оскольчатый перелом тела С5. Ушиб спинного мозга в шейном отделе. ASIA – А. На ангиограммах определяется ускоренный артериальный сброс. Артерия шейного утолщения не визуализируется (рис. 10).

4. Пациент С-к история болезни №4866. Диагноз: ЗПСМТ. Компрессионно-оскольчатый перелом тела С7. Ушиб спинного мозга в шейном отделе. ASIA – D (рис. 11). Ангиография: определяется ускоренный артериальный сброс. Контрастируется артерия шейного утолщения (рис. 12).

В мировой литературе мы не встретили клинического описания особенностей нарушения кровообращения при позвоночно-спинномозговой травме. Основываясь на фундаментальных экспериментальных работах Лазорта с соавт., исследовавших васкуляризацию и гемодинамику спинного мозга, нами произведено клиническое исследование расстройства кровообращения в шейном отделе позвоночника и спинного мозга, возникающего, вследствие травмы, а также определена роль коллатерального кровоснабжения при этой патологии [16].

Согласно предыдущим исследованиям этой проблемы, прогноз определялся по степени повреждения спинного мозга, объему консервативной терапии и предшествующей операции [17].

Недостатком критериев являлось отсутствие возможности прогноза вторичных изменений в нервных структурах, вызванных гемодинамическими нарушениями. Исследовались функциональные изменения шейного отдела спинного мозга и проводящих путей для определения степени повреждения нервных структур, которые осуществлялись с помощью акустических стволовых вызванных потенциалов (АСВП) с учетом перехода шейного отдела спинного мозга в стволовые структуры головного мозга, взаимосвязь венозного оттока и ирритации ствола головного мозга. Регистрировались акустические стволовые вызванные потенциалы и определялась степень повреждения спинного мозга по прогностическим критериям. При этом определялся весовой коэффициент предикторов для верхне и нижнешейной травмы спинного мозга. По полученным значениям рассчитывали вероятность (Р) наличия ушиба спинного мозга. При значении Р более 50% прогнозировали ушиб спинного мозга, а при Р менее 50% – сотрясение спинного мозга. Способ позволял дифференцировать выраженность травматического повреждения спинного мозга в шейном отделе спинного мозга и мог использоваться при многоуровневом повреждении шейного отдела, в том числе и на догоспитальном этапе. К недостаткам можно отнести необходимость использования специального оборудования,

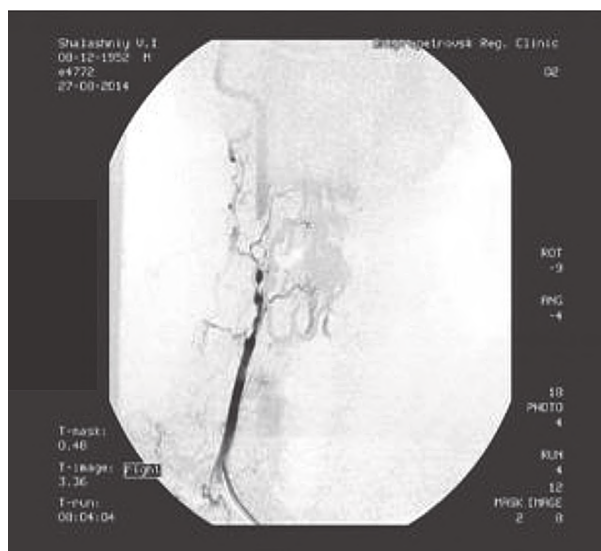


Рис. 4. Ангиография позвоночной артерии. Переломо-вывих С4-С5, посттравматическая окклюзия позвоночной артерии. Частичная реканализация позвоночной артерии.

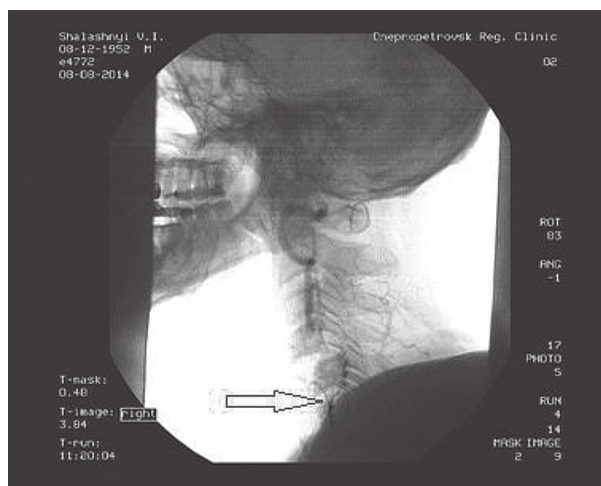


Рис. 5. Ангиография позвоночной артерии. Переломо-вывих С4-С5, посттравматическая окклюзия позвоночной артерии. Кровоснабжение спинного мозга осуществляется артерией шейного утолщения (боковая проекция).

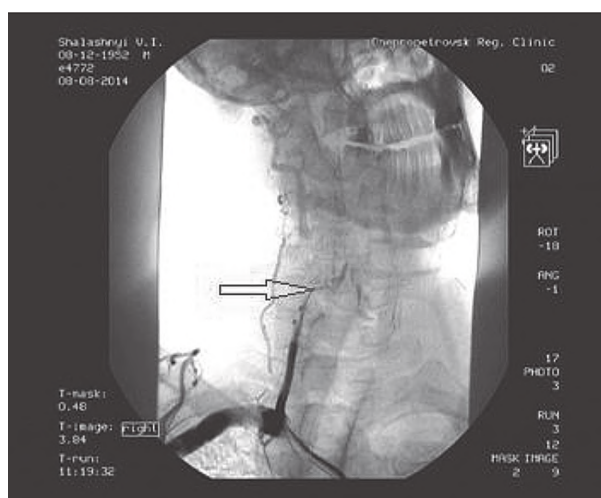


Рис. 6. Ангиография позвоночной артерии. Переломо-вывих С4-С5, посттравматическая окклюзия позвоночной артерии. Кровоснабжение спинного мозга осуществляется артерией шейного утолщения (прямая проекция).

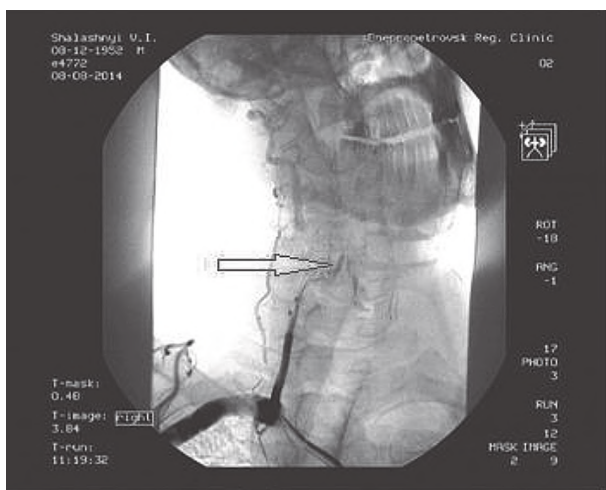


Рис. 7. Ангиография позвоночной артерии. Перелома-вывих C4-C5, посттравматическая окклюзия позвоночной артерии. Феномен раннего артериального сброса (прямая проекция).

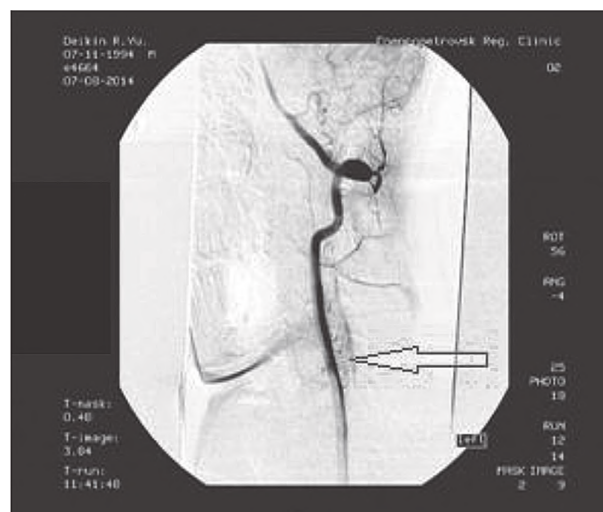


Рис. 10. Ангиография позвоночной артерии. Компрессионно-оскольчатый перелом C7, посттравматическая окклюзия позвоночной артерии. Феномен раннего артериального сброса.

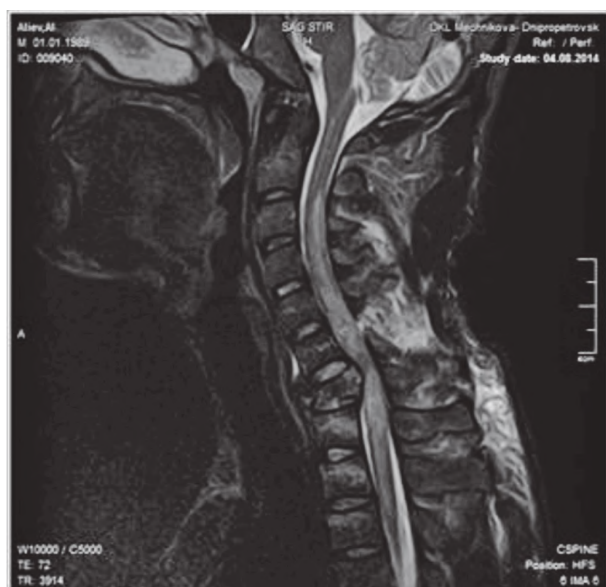


Рис. 8. МРТ исследование. Компрессионно-оскольчатый перелом C7, миелопатия на уровне C2-Th2 (сагиттальная проекция).

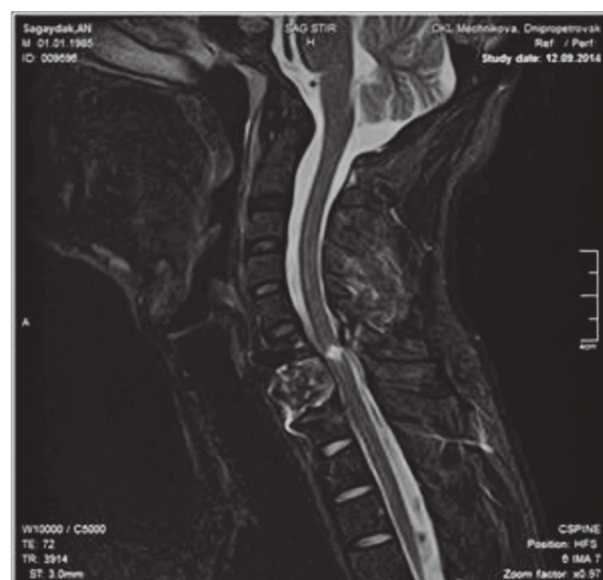


Рис. 11. МРТ исследование. Компрессионно-оскольчатый перелом C7, миелопатия на уровне C7 (сагиттальная проекция).

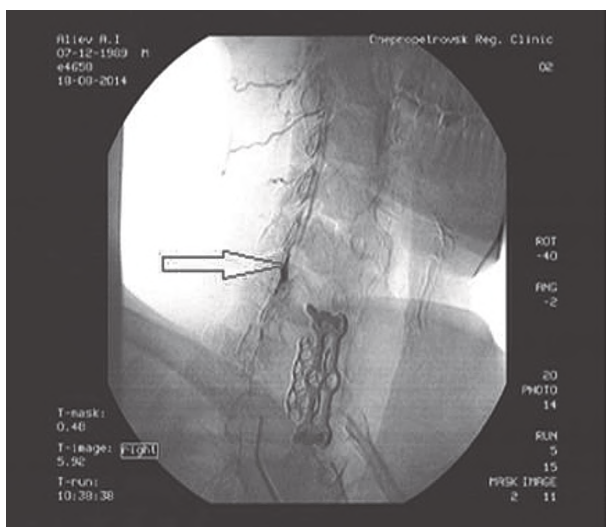


Рис. 9. Ангиография позвоночной артерии. Компрессионно-оскольчатый перелом C7, посттравматическая окклюзия позвоночной артерии. Феномен раннего артериального сброса.

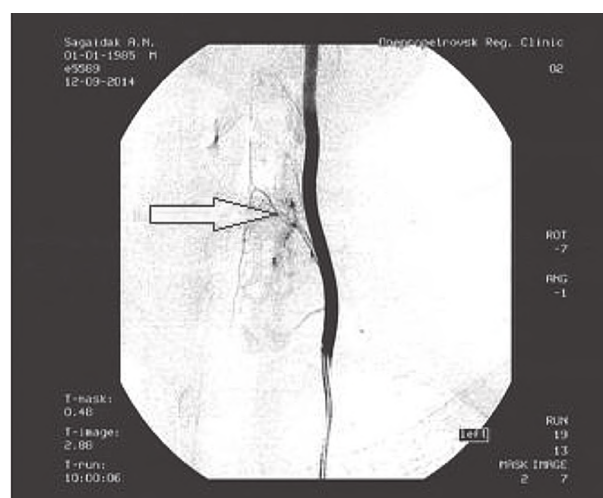


Рис. 12. Ангиография позвоночной артерии. Компрессионно-оскольчатый перелом C7. Феномен раннего артериального сброса. Определяется артерия шейного утолщения.

сложность обработки данных и интерпретации полученных результатов, а также невозможность прогнозирования вторичной травмы спинного мозга. Также известен способ определения функционального состояния пирамидного тракта, на основе определения степени поражения центральных двигательных путей и диагностики корешковых поражений с использованием «транскраниальной магнитной стимуляции» (ТМС). Недостатком данного метода являлась продолжительность подавления мышечной активности в ответ на ТМС, которая зависела не только от выраженности ингибиторной активности коры, но и от интенсивности ТМС. При увеличении интенсивности магнитного раздражения, кортикальный тихий период удлиняется и может прерываться коротким всплеском мышечной активности (то есть разделяться на две составляющие). Это затрудняет оценку и диагностику нарушений. Кроме того, ТМС противопоказана при наличии кардиостимулятора, при подозрении на аневризму сосудов головного мозга, при беременности, а также эпилепсии в анам-

незе, так как возможно провоцирование приступа. Прогнозировать вторичную травму спинного мозга метод также не позволяет [18,19].

Метод прогнозирования имеет важное значения для планирования тактики лечения и проведения реабилитации пациентов, перенесших позвоночно-спинномозговую травму [20,21].

Выводы. Отсутствие кровообращения в артерии шейного утолщения вызывает глобальные вторичные изменения (перифокальный отек и ишемию), что коррелирует с тяжестью неврологической симптоматики. Феномен раннего артериального сброса патогномичен для ушиба шейного отдела спинного мозга.

Перспективы дальнейших исследований. Метод открывает перспективу для эндоваскулярного лечения, введение препаратов улучшающих микроциркуляцию крови в бассейне позвоночных артерий, тромбэкстракции и декомпрессии сосудов кровоснабжающих спинной мозг.

Литература

1. Fehlings MG, Vaccaro AR, Boakye M, Rossignol S, Dituanno JF, Burns AS. Essentials of Spinal Cord Injury: Basic Research to Clinical Practice. Thieme; New York. 2013. 658 p.
2. Tator CH. Update on pathophysiology and pathology of acute spinal cord injury. Brain Pathol. 1995;5(4):413.
3. Wang, Jiaqiong, Damien D. Pearce. Therapeutic hypothermia in spinal cord injury: the status of its use and open questions. International journal of molecular sciences. 2015;16(8):16848-79.
4. Luvizutto GJ, Siqueira EGM, Hamamoto Filho PT, Zétola VHF, Lange MC, Teive HAG, et al. Ancient Observation of Spinal Cord Injury: The Case of the Assyrian Lion. World neurosurgery. 2018;116:149-51.
5. Salkov M, Tsybaliuk V, Dzyak L, Son A, Titov G, Rodinsky A, et al. Analysis of results of the surgical treatment of the spinal cord injury (step by step). International Journal of Clinical and Experimental Medical Sciences. 2016;2(6):110-6.
6. Salkov M, Zozylia N, Tsybaliuk V, Dzyak L, Kozlov S, Titov G, et al. New concept of the development of brainstem ischemia in the setting of occlusions of the vertebral arteries and radicular and medullary arteries in the presence of the cervical spinal injury. Brain Disord Ther. 2015;4(193):2.
7. Salkov M, Tsybaliuk V, Dzyak L, Rodinsky A, Cherednichenko Y, Titov G. New concept of pathogenesis of impaired circulation in traumatic cervical spinal cord injury and its impact on disease severity: case series of four patients. European Spine Journal. 2016;25:11.
8. Salkov M, Zozylia N. New concept of the development of spinal cord ischemia in the presence of the cervical spinal injury. SF J Bone Spine. 2018;1:1.
9. Courtemanche, Matthew J. Functional magnetic resonance imaging in white matter using 3 T gradient-echo-planar imaging. Diss. Applied Sciences: School of Mechatronic Systems Engineering, 2016. 46 p.
10. Choe, Ann S. Advances in Spinal Functional Magnetic Resonance Imaging in the Healthy and Injured Spinal Cords. Current physical medicine and rehabilitation reports. 2017;5(3):143-50.
11. Salkov M. Basis of phenomena of early blood reset in spinal injury of the cervical spinal cord. Wschodnioeuropejskie Czasopismo Naukowe. 2016;8(2):97-101.
12. Jang D, Kim C, Lee S, Kim J. Delayed Brain Infarction due to Bilateral Vertebral Artery Occlusion Which Occurred 5 Days after Cervical Trauma. J Korean Neurosurg Soc. 2014;56:141-5.
13. Tokumoto K, Ueda N. Cervical cord infarction associated with unilateral vertebral artery dissection due to golf swing. Rinsho Shinkeigaku. 2014;54:151-7.
14. Yoshihara H, Vanderheiden TF, Harasaki Y, Beauchamp KM, Stahel PF. Fatal outcome after brain stem infarction related to bilateral artery occlusion – case report of a detrimental complication of cervical spine trauma. Patient Safe Surg. 2011;5:18.
15. Nakao Y, Terai H. Embolic brain infarction related to posttraumatic occlusion of vertebral artery resulting from cervical spine injury: a case report. Med Case Rep. 2014;8:344.
16. Lazort G, Guase A, Djindjian R. Vaskularisacia i gemodinamika spinnogo mosga. Medidcina; 1977. 256 s. [in Russian].
17. Salkov M. Analysis of intensive care and the causes of mortality in patients with spinal injury. Sciences of Europe. 2016;2-2:38-41.
18. Fehlings MG, Vaccaro A, Wilson JR, Singh AW, Cadotte D, Harrop JS, et al. Early versus delayed decompression for traumatic cervical spinal cord injury: results of the Surgical Timing in Acute Spinal Cord Injury Study (STASCIS). PLoS ONE. 2012;7(2):32037.
19. Arun Kumar R, Kavya Manaswini R, Anitha Sri S. Innovative approaches in the field of cardiology. Res Rev Biosci. 2016;11(3):109.
20. Gorishchek S. A modern view on the complex rehabilitation of persons who suffered spinal cord trauma. Znanie. 2018;1-2:43-8.
21. Dzyak L, Zurkalenko E, Salkov M. Vosmojnosi kompleksnoy reabilitatzii pazientov, perenessih pozvonочно-spinnomozgovoy travmu. Mejdunarodnyy nevrologichnyy jurnal. 2015;6(76):91-7. [in Russian].

КОРЕЛЯЦІЯ СУДИННОГО ФАКТОРА З ВАЖКІСТЮ НЕВРОЛОГІЧНОГО СТАНУ ПАЦІЄНТІВ З ХРЕБЕТНО-СПИНОМОЗКОВОЮ ТРАВМОЮ

Сальков М. М., Овчаренко Д. В., Зозуля Н. О.

Резюме. Метод прогнозування заснований на візуалізації даних ангіографічного дослідження і кореляції з МРТ даними і неврологічним статусом пацієнта. Проведено дослідження 11 пацієнтів з ускладненою хребетно-спинномозковою травмою шийного відділу хребта. У всіх пацієнтів проводилося стандартне МРТ дослідження і тотальна селективна ангіографія. Метою роботи була розробка методу прогнозування вторинних змін шийного відділу спинного мозку при хребетно-спинномозковій травмі. На підставі отриманих результ-

татів, проведена кореляція судинних розладів з тяжкістю розвитку ішемії спинного мозку і тяжкістю стану пацієнтів.

Висновки: відсутність кровообігу в артерії шийного потовщення викликає більш глобальні вторинні зміни (перифокальний набряк і ішемію), виявлені при проведенні ангиографії, МРТ дослідженні шийного відділу спинного мозку, що корелює з тяжкістю неврологічної симптоматики. Феномен раннього артеріального скидання патогномонічний для забою шийного відділу спинного мозку. Метод відкриває перспективу для ендovasкулярного лікування, введення препаратів, які поліпшують мікроциркуляцію крові в басейні хребетних артерій, тромбекстракції і декомпресії судин, які кровопостачають спинний мозок.

Ключові слова: хребетно-спинномозкова травма, вторинна травма спинного мозку, ангиографія, МРТ, набряк, ішемія.

КОРРЕЛЯЦІЯ СОСУДИСТОГО ФАКТОРА С ТЯЖЕСТЬЮ СОСТОЯНИЯ ПАЦИЕНТОВ С ПОЗВОНОЧНО-СПИННО-МОЗГОВОЮ ТРАВМОЮ

Сальков Н. Н., Овчаренко Д. В., Зозуля Н. А.

Резюме. Метод прогнозування оснований на візуалізації даних ангиографічного дослідження і кореляції с МРТ даними і неврологічним статусом пацієнта. Проведено дослідження 11 пацієнтів с ускладненою позвоночно-спинномозговою травмою шийного відділу позвоночника. У всіх пацієнтів проводилося стандартне МРТ дослідження і тотальна селективна ангиографія. Целью роботи являлась розробка методу прогнозування вторинних змін шийного відділу спинного мозку при позвоночно-спинномозговою травмою. На основі отриманих результатів, проведена кореляція судинних розладів с тяжкістю розвитку ішемії спинного мозку і тяжкістю стану пацієнтів.

Висновки: відсутність кровообігу в артерії шийного потовщення викликає більш глобальні вторинні зміни (перифокальний набряк і ішемію), що корелює з тяжкістю неврологічної симптоматики. Феномен раннього артеріального скидання патогномонічний для забою шийного відділу спинного мозку. Метод відкриває перспективу для ендovasкулярного лікування, введення препаратів, які поліпшують мікроциркуляцію крові в басейні позвоночних артерій, тромбекстракції і декомпресії судин, які кровопостачають спинний мозок.

Ключевые слова: позвоночно-спинномозговая травма, вторичная травма спинного мозга, ангиография, МРТ, отек, ишемия.

CORRELATION OF VASCULAR FACTOR WITH SEVERITY OF NEUROLOGICAL CONDITION OF PATIENTS WITH SPINAL CORD INJURY

Salkov M., Ovcharenko D., Zozulia N.

Abstract. The method of prediction is based on visualization of angiographic data and correlation with MRI data and neurological status of the patients. There were 11 patients with complicated spinal and spinal cord trauma in the cervical spine. All patients underwent a standard MRI study and total selective angiography. Purpose: to develop a method for predicting secondary changes in the cervical spinal cord. In the world literature, we have not met the detailed clinical description of the features of impaired circulation in spinal injury.

Based on the fundamental experimental studies of G. Lazort et al. on vascularization and hemodynamics of the spinal cord, we have conducted a clinical study of impaired circulation in the cervical spine and spinal cord occurred as a result of injury, and also we have defined the role of collateral circulation in this type of pathology. Based on the results obtained correlation of vascular disorders with the severity of spinal cord ischemia and the severity of the patients has been conducted. Based on the results obtained, a correlation of vascular disorders with the severity of the development of ischemia of the spinal cord and the severity of the patients' condition were performed. Collateral circulation is most apparent in the upper-cervical region above the C4 vertebra. In case of occlusion of the vertebral artery, the circulation above the C4 vertebra is carried out by collaterals of the ascending cervical artery. Extensive damage in the spinal cord, the intensity of edema and ischemia can be regarded as the effect of damage to radicular medullary arteries, their injury in the intervertebral foramen. Secondary changes of the spinal cord are most apparent in impaired circulation in the artery of cervical enlargement.

Conclusions: the analysis of the observations shows that the absence of blood circulation in the artery of the cervical thickening causes more global secondary changes (perifocal edema and ischemia), revealed during angiography, MRI examination of the cervical spinal cord, and is also confirmed by neurological research. The method opens the prospect for endovascular treatment, the introduction of medicines that improve microcirculation in the pool of vertebral arteries, thrombus extraction and decompression of blood vessels that supply blood to the spinal cord.

Key words: spinal cord injury, secondary trauma of spinal cord, angiography, MRI, ischemia, edema.

Рецензент – проф. Дельва М. Ю.
Стаття надійшла 06.12.2018 року